ČESKÉ VYSOKÉ UČENÍ TECHNICKÉ V PRAZE
FAKULTA BIOMEDICÍNSKÉHO INŽENÝRSTVÍ
Katedra zdravotnických oborů a ochrany obyvatelstva

Fyzioterapie po ortopedických operacích ramenního a akromioklavikulárního kloubu

Physiotherapy Following Orthopedic Surgery of Shoulder and Acromioclavicular joint

Bakalářská práce

Studijní program: Bakalářský
Studijní obor: Fyzioterapie

Autor bakalářské práce: Helena Kernerová
Vedoucí bakalářské práce: Mgr. Dita Hamouzová

Kladno 2020

ZADÁNÍ BAKALÁŘSKÉ PRÁCE

I. OSOBNÍ A STUDIJNÍ ÚDAJE

Příjmení:	**Kernerová**	Jméno:	**Helena**	Osobní číslo:	**465662**
Fakulta:	**Fakulta biomedicínského inženýrství**				
Garantující katedra:	**Katedra zdravotnických oborů a ochrany obyvatelstva**				
Studijní program:	**Specializace ve zdravotnictví**				
Studijní obor:	**Fyzioterapie**				

II. ÚDAJE K BAKALÁŘSKÉ PRÁCI

Název bakalářské práce:

Fyzioterapie po ortopedických operacích ramenního a akromioklavikulárního kloubu

Název bakalářské práce anglicky:

Physiotherapy Following Orthopedic Surgery of Shoulder and Acromioclavicular Joint

Pokyny pro vypracování:

Předmětem bakalářské práce bude fyzioterapeutická intervence po ortopedických operacích ramenního kloubu podložená kazuistikami. Ze široké škály operačních výkonů je vybrána totální endoprotéza a luxace. Teoretická část bude pojednávat o anatomii pletence horní končetiny, kineziologii ramene, možnostech provedení totální endoprotézy ramenního kloubu a operačního řešení luxací akromioklavikulárního kloubu. Speciální část bakalářské práce se bude věnovat vstupnímu kineziologickému rozboru, podle kterého bude stanoven krátkodobý a dlouhodobý rehabilitační plán a budou popsány jednotlivé terapeutické jednotky. K zintenzivnění rehabilitační péče budou mít klienti přístup k instruktážnímu filmu, pomocí kterého budou moci cvičit i samostatně. V závěru bude zařazeno výstupní vyšetření, dle kterého bude vyhodnocen průběh terapie a její přínos.

Seznam doporučené literatury:

[1] ČIHÁK, Radomír, Anatomie, ed. Třetí, upravené a doplněné vydání, Praha: Grada, 2016, ISBN 978-80-247-3817-8
[2] KOLÁŘ, Pavel et al., Rehabilitace v klinické praxi, ed. 1, Praha: Galén, c2009, ISBN 978-80-7262-657-1
[3] DUNGL, Pavel, Ortopedie, ed. 2., přeprac. a dopl. vyd., Praha: Grada, 2014, ISBN 978-80-247-4357-8

Jméno a příjmení vedoucí(ho) bakalářské práce:

Mgr. Dita Hamouzová

Jméno a příjmení konzultanta(ky) bakalářské práce:

Datum zadání bakalářské práce: **17.02.2020**
Platnost zadání bakalářské práce: **19.09.2021**

prof. MUDr. Leoš Navrátil, CSc., MBA, dr.h.c.
podpis vedoucí(ho) katedry

prof. MUDr. Ivan Dylevský, DrSc.
podpis děkana(ky)

PROHLÁŠENÍ

Prohlašuji, že jsem bakalářskou práci s názvem Fyzioterapie po ortopedických operacích ramenního a akromioklavikulárního kloubu vypracovala samostatně pouze s použitím pramenů, které uvádím v seznamu bibliografických odkazů.

Nemám závažný důvod proti užití tohoto školního díla ve smyslu § 60 zákona č. 121/2000 Sb., o právu autorském, o právech souvisejících s právem autorským a o změně některých zákonů (autorský zákon), ve znění pozdějších předpisů.

V Praze dne 01.06.2020

……..

Helena Kernerová

PODĚKOVÁNÍ

Ráda bych poděkovala za cenné rady a připomínky vedoucí své práce. Děkuji také vedení rehabilitačních oddělení Oblastní nemocnice Kladno a Masarykově nemocnici v Rakovníku za poskytnutí prostorů pro vyšetření pacientů. Dále mé poděkování patří fyzioterapeutkám Bc. Elišce Čapkové Ebelové a Bc. Alžbětě Jurkemíkové, které podpořily vznik této práce po odborné stránce. Za pomoc s formální stránkou děkuji Ing. Matějovi Šiklovi. Nakonec děkuji také všem pacientům za účast na praktické části a mým dvěma rodinám za podporu.

ABSTRAKT

Bakalářská práce se zabývá problematikou fyzioterapeutické intervence po ortopedických operacích ramenního a akromioklavikulárního kloubu. Ze široké škály operačních výkonů je vybrána totální endoprotéza a luxace akromioklavikulárního kloubu. Teoretická část zahrnuje informace o anatomii, kineziologii, ortopedii a rehabilitaci ramenního pletence. Cílem je zjistit vliv vybraných terapeutických jednotek na zvýšení rozsahu pohybu a snížení bolesti ramenního kloubu. Dalším cílem bylo vytvořit instruktážní film pro pacienty o rehabilitaci po operacích ramenního kloubu.

Speciální část bakalářské práce se věnuje rozboru čtyř kazuistik, je stanoven krátkodobý a dlouhodobý rehabilitační plán a jsou popsány jednotlivé terapeutické jednotky. Výstupní kineziologické rozbory jsou následně shrnuty ve výsledcích, dle kterých je vyhodnocen průběh terapie a její přínos.

Klíčová slova

Fyzioterapie; ramenní kloub; akromioklavikulární kloub; totální endoprotéza; luxace.

ABSTRACT

The bachelor's thesis deals with an issue of physiotherapeutic intervention after orthopedic surgery of the shoulder joint and acromioclavicular joint. Total endoprosthesis and dislocation of the acromioclavicular joint are selected from a wide range of surgical procedures. A theoretical part includes information about anatomy, kinesiology, orthopedics and rehabilitation of the shoulder girdle. The aim is to determine the effect of selected therapeutic units for increasing a range of motion and reducing shoulder pain. Another. goal was to create an instructional film for rehabilitation of patients after shoulder joint surgery.

A special part of the bachelor's thesis deals with an analyses for four patient cases. Short-term and long-term rehabilitation plans are determined and individual therapeutic exercise units are described. Output kinesiological analyses are then summarized in results, where benefits of individual therapeutic courses are evaluated.

Keywords

Physiotherapy; shoulder joint; acromioclavicular joint; total endoprosthesis; dislocation.

Obsah

1 Úvod 13

2 Přehled současného stavu 14

2.1 Anatomie 14

2.1.1 Kosti pletence horní končetiny 14

2.1.2 Svaly pletence horní končetiny a jejich funkce 15

2.1.3 Klouby pletence horní končetiny 17

2.2 Biomechanika 20

2.2.1 Kineziologie pletence horní končetiny 20

2.2.2 Spojení klíční kosti, lopatky a hrudníku 20

2.2.3 Kineziologie akromioklavikulárním kloubu 20

2.2.4 Kineziologie sternoklavikulárního kloubu 21

2.2.5 Thorakoskapulární spojení 21

2.2.6 Subakromiální funkční kloub 21

2.2.7 Humeroskapulární rytmus 21

2.2.8 Pouzdro ramenního kloubu a jeho stabilita 21

2.2.9 Pohyby ramenního kloubu 22

2.3 Ortopedie 22

2.3.1 Klinické vyšetření ramene 22

2.3.2 Instability ramene 25

2.3.3 Terapie instabilit ramene 27

2.3.4 Stabilizace akromioklavikulárního kloubu 28

2.3.5 Aloplastika ramenního kloubu 30

2.4 Rehabilitace 34

2.4.1 Obecná rehabilitace akromioklavikulární luxace 34

2.4.2 Rehabilitace po TEP ramenního kloubu 35

2.4.3 Kinezioterapie ramenního kloubu 38

2.5 Fyzikální terapie ramenního kloubu 39
3 Cíl práce 40
4 Metodika 41
4.1 Použité vyšetřovací metody 42
4.1.1 Anamnéza 42
4.1.2 Vyšetření stoje aspekcí – trup a horní končetiny 43
4.1.3 Vyšetření pomocí olovnice 43
4.1.4 Antropometrie horních končetin 43
4.1.5 Goniometrie 44
4.1.6 Svalový test dle Jandy 44
4.1.7 Vyšetření hypermobility dle Jandy 45
4.1.8 Odporové testy 45
4.1.9 Vyšetření reflexních změn 45
4.1.10 Vyšetření kloubní pohyblivosti 46
4.1.11 Vyšetření pohybových stereotypů dle Jandy 46
4.1.12 Vyšetření chůze 46
4.1.13 Vyšetření zkrácených svalů dle Jandy 46
4.1.14 Vyšetření kloubní pohyblivosti 47
4.1.15 Vyšetření dechového stereotypu dle Koláře 47
4.1.16 Neurologické vyšetření 47
4.1.17 Vyšetření úchopu 47
4.1.18 Vyšetření posturální stabilizace a posturální reaktibility 48
4.2 Použité terapeutické postupy 48
4.2.1 Léčebná tělesná výchova-LTV 48
4.2.2 Techniky měkkých tkání 48
4.2.3 Metody na neurofyziologickém podkladě 48
5 SPECIÁLNÍ ČÁST 51

5.1 Kazuistika č. 1 51
5.1.1 Osobní údaje 51
5.1.2 Indikace k rehabilitaci 51
5.1.3 Výpis ze zdravotní dokumentace 51
5.1.4 Rentgenové snímky pacienta před a po operaci 52
5.1.5 Vstupní kineziologický rozbor 52
5.1.6 Krátkodobý rehabilitační plán 61
5.1.7 Dlouhodobý rehabilitační plán 62
5.1.8 Průběh terapie 62
5.2 Kazuistika č. 2 69
5.2.1 Osobní údaje 69
5.2.2 Indikace k rehabilitaci 69
5.2.3 Výpis ze zdravotnické dokumentace 69
5.2.4 Rentgenový snímek pacientky 70
5.2.5 Vstupní kineziologický rozbor 70
5.2.6 Krátkodobý rehabilitační plán 76
5.2.7 Dlouhodobý rehabilitační plán 77
5.2.8 Průběh terapií 78
5.3 Kazuistika č. 3 79
5.3.1 Osobní údaje 79
5.3.2 Indikace k rehabilitaci 79
5.3.3 Výpis ze zdravotní dokumentace: 80
5.3.4 Vstupní kineziologický rozbor 80
5.3.5 Krátkodobý rehabilitační plán 86
5.3.6 Dlouhodobý rehabilitační plán 87
5.3.7 Průběh terapií 88
5.4 Kazuistika č. 4 89

5.4.1 Osobní údaje ... 89
5.4.2 Indikace k rehabilitaci: ... 89
5.4.3 Výpis ze zdravotnické dokumentace ... 89
5.4.4 Vstupní kineziologický rozbor ... 90
5.4.5 Krátkodobý rehabilitační plán ... 96
5.4.6 Dlouhodobý rehabilitační plán ... 98
5.4.7 Průběh terapie ... 98
6 Výsledky ... 105
6.1 Kazuistika č. 1 – výstupní kineziologický rozbor ... 105
6.1.1 Goniometrie ... 105
6.1.2 Vyšetření pohybových stereotypů dle Jandy ... 105
6.1.3 Vyšetření zkrácených svalů dle Jandy ... 106
6.1.4 Vyšetření svalové síly PHK dle Jandy ... 106
6.1.5 Vyšetření dynamiky páteře dle Lewita ... 107
6.1.6 Odporové testy na rameno dle Koláře ... 107
6.1.7 Bolestivý oblouk dle Cyriaxe ... 107
6.1.8 Modifikovaný test soběstačnosti ... 107
6.1.9 Vyšetření hlubokého stabilizačního systému ... 108
6.1.10 Vyšetření reflexních změn dle Lewita ... 108
6.1.11 Závěr výstupního kineziologického rozboru ... 109
6.2 Kazuistika č. 2 – výstupní kineziologický rozbor ... 110
6.2.1 Goniometrie ... 110
6.2.2 Vyšetření pohybových stereotypů dle Jandy ... 110
6.2.3 Vyšetření zkrácených svalů dle Jandy ... 110
6.2.4 Vyšetření svalové síly podle svalového testu dle Jandy ... 111
6.2.5 Vyšetření dynamiky páteře dle Lewita ... 111
6.2.6 Odporové testy na rameno ... 112

6.2.7 Bolestivý oblouk dle Cyriaxe 112
6.2.8 Modifikovaný test soběstačnosti 112
6.2.9 Vyšetření hlubokého stabilizačního systému 112
6.2.10 Vyšetření reflexních změn dle Lewita 112
6.2.11 Závěr výstupního kineziologického rozboru 113
6.3 Kazuistika č. 3 – výstupní kineziologický rozbor 114
6.3.1 Goniometrie 114
6.3.2 Vyšetření pohybových stereotypů dle Jandy 114
6.3.3 Vyšetření zkrácených svalů dle Jandy 115
6.3.4 Vyšetření svalové síly podle svalového testu dle Jandy 115
6.3.5 Vyšetření dynamiky páteře dle Lewita 116
6.3.6 Odporové testy na rameno 116
6.3.7 Bolestivý oblouk dle Cyriaxe 116
6.3.8 Modifikovaný test soběstačnosti 116
6.3.9 Vyšetření hlubokého stabilizačního systému 117
6.3.10 Vyšetření reflexních změn dle Lewita 117
6.3.11 Závěr výstupního kineziologického rozboru 117
6.4 Kazuistika č. 4 – výstupní kineziologický rozbor 118
6.4.1 Goniometrie 118
6.4.2 Vyšetření pohybových stereotypů dle Jandy 118
6.4.3 Vyšetření zkrácených svalů dle Jandy 119
6.4.4 Vyšetření svalové síly podle svalového testu dle Jandy 119
6.4.5 Vyšetření dynamiky páteře dle Lewita 120
6.4.6 Vyšetření proti odporu 120
6.4.7 Bolestivý oblouk dle Cyriaxe 120
6.4.8 Modifikovaný test soběstačnosti 120
6.4.9 Vyšetření hlubokého stabilizačního systému 121

6.4.10 Vyšetření reflexních změn dle Lewita 121
6.4.11 Závěr výstupního kineziologického rozboru 121
6.5 Efekt terapie 122
7 Diskuze 123
8 Závěr 129
9 Seznam použitých zkratek 130
10 Seznam použité literatury 132
11 Seznam použitých obrázků 137
12 Seznam použitých tabulek 139
13 Seznam Příloh 143

1 ÚVOD

Rameno je nejpohyblivějším a také nejkomplikovanějším kloubem v lidském těle. Pomocí horní končetiny provádíme úchop, používáme ji ke každodenní sebeobsluze a také ke komunikaci. Horní končetina aktivně přijímá i udílí kinetickou energii. Pouze v případě bolesti horní končetiny si uvědomujeme její každodenní používání.

Jakýkoliv úraz, bolest svalů nebo patologie ramenního kloubu a okolních struktur výrazně omezuje a snižuje jeho kloubní rozsah. Ramenní kloub má velkou mobilitu na úkor pevnosti, proto se rameno snadno luxuje nebo dochází k poškození měkkých tkání. Pacienti se po operacích ramenního kloubu bojí zejména bolesti při obnově mobility kloubu při rehabilitaci.

Mou motivací pro napsání této bakalářské práce je pomoc přítelkyni s rehabilitací po operaci akromioklavikulárního kloubu kvůli častým subluxacím například při nárazu „kolemjdoucího“ na ulici do ramenního kloubu, při nácviku resuscitace na kurzu první pomoci nebo při sportu.

Získané poznatky mají pomoci zefektivnit rehabilitaci pro pacienty po operacích ramenního kloubu, kterými se budu zabývat.

2 PŘEHLED SOUČASNÉHO STAVU

2.1 Anatomie

2.1.1 Kosti pletence horní končetiny

Pletenec horní končetiny je horizontálně uložený prstenec kostí, který vpředu uzavírá hrudní kost. Vpředu je prstenec otevřený, protože zde jsou jen svaly. Kostěné segmenty pletence jsou spojeny jen dvěma klouby, ale připojení lopatky k hrudní stěně a subakromiální spojení znamená vznik další pohyblivých spojů. Dále budu dělit anatomii pletence horní končetiny na pasivní a aktivní komponentu [1].

2.1.1.1 Scapula – lopatka

Lopatka je plochá kost trojúhelníkového tvaru. Nachází se na dorzální straně hrudníku ve výši 2. – 7. žebra. Dohromady s klíční kostí tvoří pletenec horní končetiny, dále s humerem tvoří ramenní kloub.

Tato plochá kost má tři okraje. Na horním okraji lopatky se nachází incisura scapulae, kde prochází ligamentum transversum a nervus suprascapularis. Na processus coracoideus se kromě vazů upíná krátká hlava m. biceps humeri a m. coracobrachialis. Na hřebeni lopatky vyčnívá plochý výběžek, acromion, který se pojí s klíční kostí. Na mediální okraj lopatky se upínají mm. rhomboideii a m. serratus anterior. Na laterální okraji se upínají svaly m. teres major a m. teres minor. Na laterálním úhlu lopatky je jamka ramenního kloubu, cavitas glenoidalis. Nad ní i pod ní jsou drsné vyvýšeniny pro začátky svalů. Tuberculum supraglenoidale je místo začátku m. biceps brachii a tuberculum infraglenoidale je místo začátku svalu m. triceps brachii.

Hmatné útvary na lopatce tedy jsou hřeben lopatky, acromion, processus coracoideus, mediální okraj lopatky, dolní úhel lopatky a k němu přiléhající laterální okraj [2].

2.1.1.2 Clavicula – klíční kost

Clavicula je štíhlá kost, dlouhá 12-16 cm, která spojuje hrudní kost s akromionem lopatky. Rozlišujeme dva konce extremitas sternalis a acromialis. Hmatná je clavicula zepředu v celé své délce [2].

2.1.1.3 Humerus – kost pažní

Humerus je typická dlouhá kost podobně jako femur, kost stehenní. Na kosti rozlišujeme hlavici, tělo kosti pažní a distální kloubní konec.

Hlavice kosti pažní je současně hlavicí ramenního kloubu. Osa hlavice svírá s osou těla kosti úhel 130°. Při obvodu hlavice se upíná kloubní pouzdro na collum anatomicum. Pod hlavicí nalézáme hrboly: tuberculum majus a tuberculum minus, jež jsou místa svalových úponů. V prohloubení mezi nimi se upíná šlacha dlouhé hlavy m. biceps brachii. Zeštíhlení humeru pod oběma hrboly, collum chirurgicum, je místem častých zlomenin.

Tělo pažní kosti je zaobleno trojhranně. Laterálně a mírně vpředu je drsnatina tuberositas deltoidei pro úpon deltového svalu. Po zadní straně těla se táhne sulcus nervus radialis, ve kterém probíhá n. radialis a a. profunda brachii [2].

Distální konec humeru se předozadně oplošťuje a vybíhá na dva hrbolky: epicondylus medialis a epicondylus lateralis. Na těchto hrbolcích začínají předloketní svaly.

Pod epikondyly nalézáme hlavičku kosti pažní, capitulum humeri, pro skloubení s radiem a trochleu humeri pro skloubení s ulnou [2].

2.1.2 Svaly pletence horní končetiny a jejich funkce

Svaly ramenní a lopatkové zahrnují mohutný m. deltoideus, objímající ramenní kloub, a také svaly přicházející od lopatky, jejichž úpony na kost pažní jsou tímto svalem kryty. Z dorzální plochy lopatky jsou to m. supraspinatus a m. infraspinatus, z laterální plochy lopatky m. teres minor, m. teres major a z kostální plochy lopatky m. subscapularis a z přední strany humeru ještě m. coracobrachialis. Svaly m. deltoideus, m. teres minor inervuje n. axillaris. Svaly m. supraspinatus a m. infraspinatus inervuje n. suprascapularis [2].

2.1.2.1 Musculus deltoideus

Musculus deltoideus, sval deltový, svým klidovým napětím stabilizuje hlavici glenoidálního kloubu v jamce. Má tvar řeckého písmene delta. Spojuje klíční kost s lopatkou a kostí. Pokud dojde k obrně tohoto svalu, tak se ramenní kloub vykloubí váhou horní končetiny. Přední část svalu provádí ventrální flexi paže (předpažení),

pomáhá při horizontální addukci, anteverzi ramene, abdukci a vnitřní rotaci paže. Střední část svalů dělá abdukci paže [2, 3].

2.1.2.2 Musculus supraspinatus

Musculus supraspinatus vyplňuje nadhřebenovou jámu lopatky. Sval začíná ve fossa supraspinata a tuhou povrchovou fascií svalu. Upíná se na tuberculum majus humeri. Jeho šlacha zesiluje zadní stěnu pouzdra ramenního kloubu. Tento sval abdukuje paži do 90° a je pomocným svalem při horizontální extenzi paže [2, 3].

2.1.2.3 Musculus infraspinatus

Musculus infraspinatus najdeme v podhřebenové jámě lopatky. Je to silný sval se složitě uspořádanými snopci. Stejně jako m. supraspinatus zesiluje šlachu ramenního kloubu zezadu. Pohybem tohoto svalu je zevní rotace a horizontální extenze paže [2, 3].

2.1.2.4 Musculus teres minor

Musculus teres minor najdeme pod předešlými dvěma svaly, od lopatky ke kosti pažní. M. teres minor překrývá průběh dlouhé hlavy m. triceps brachii. Jeho pohybová funkce je stejná jako m. infraspinatus [2, 3].

2.1.2.5 Musculus teres major

Musculus teres major leží pod musculus teres minor na přední stranu kosti pažní. Začíná na dorzální ploše dolního úhlu lopatky a části laterálního okraje lopatky. Upíná se silnou šlachou na cristu tuberculi minoris. M. teres major často činí dojem lopatkové hlavy musculus latissimus dorsi, protože šlacha tohoto svalu se k m. teres major připojuje k dolní části jeho šlachy. M. teres major provádí extenzi, addukci, horizontální extenzi a vnitřní rotaci paže [2, 3].

2.1.2.6 Musculus subscapularis

Musculus subscapularis vede snopci od kostální plochy lopatky ke kosti pažní a zpevňuje pouzdro ramenního kloubu zepředu. Provádí pohyb vnitřní rotaci paže a pomáhá i při flexi, abdukci, addukci a vnitřní i zevní rotaci paže [2, 3].

2.1.2.7 Další důležité svaly u pletence horní končetiny

Musculus coracobrachialis patří ke svalům paže, ale v ramenním kloubu provádí flexi, addukci paže a podporuje vnitřní a zevní rotaci.

Musculus trapezius je také důležitý, protože ovládá pohyby lopatky a při kontrakci všech svalových složek ji přitlačuje k hrudní stěně a fixuje ji. Současná kontrakce vzestupné a sestupné části svalu umožňuje vzpažení končetiny. Při visu na hrazdě táhne m. trapezius celý trup vzhůru. Sval ovlivňuje významně držení hlavy i celé horní poloviny těla [2].

Lopatka se stáčí dolním úhlem ven při lézi rombických svalů. M. levator scapulae zpevňuje ramenní pletenec a je přetěžován při nošení břemen v ruce [2, 3].

Klinicky má také význam sval m. latissimus dorsi, který spojuje hrudní páteř s lopatkou a s humerem. Dále m. pectoralis major, který dělá ventrální i horizontální flexi paže, extenzi, addukci a vnitřní rotaci paže. M. subclavius vtlačuje klíček do jamky, fixuje sternoklavikulární kloub a tím také chrání nervově-cévní svazek. M. serratus anterior přitahuje lopatku k hrudníku a táhne ji zevně. Při poruše inervace tohoto svalu nastává tzv. „scapula alata", kdy lopatka odstává od hrudní stěny. A jako pomocné svaly ramenního pletence se účastní i svaly lokte, konkrétně m. biceps brachii a dlouhá hlava m. triceps brachii [2, 3].

2.1.3 Klouby pletence horní končetiny

Kostěné segmenty pletence jsou spojeny jen dvěma klouby, ale připojení lopatky k hrudní stěně a subakromiální spojení znamená vznik další pohyblivých spojů [1].
Pletenec horní končetiny je k osové kostře připojen sternoklavikulárním kloubem a akromioklavikulárním kloubem. Pletenec je k hrudníku přiložen trojbokým prostorem, nazývaným fossa axillaris, jáma podpažní [2].

2.1.3.1 Articulatio sternoclavicularis

Articulatio sternoclavicularis je složený kloub, v němž se stýkají dvě kosti, mezi které je vložen discus articularis, který vyrovnává nestejnosměrné zakřivení kloubních ploch. Je po celém obvodu spojen s kloubním pouzdrem, takže zcela rozděluje kloub na dvě dutiny. Kloubní plocha klavikuly je větší než příslušná jamka na manubriu, proto

klavikula kraniálně vyčnívá nad jamku na sternu. Kloubní pouzdro je tuhé a krátké, zesíleno vazy: ligamentum sternoclaviculare anterius et posterius, ligamentum interclaviculare a ligamentum costoclaviculare. Pohyby sternoklavikulárního kloubu jsou pomocí kloubního disku možné všemi směry, ale v malém rozsahu. Při nárazech přenesených z horní končetiny (například při pádu cyklisty) dochází většinou k fraktuře klavikuly [2].

2.1.3.2 Articulatio acromioclavicularis

Articulatio acromioclavicularis spojuje konec klavikuly s akromiem. Kloubní plošky jsou ploché a oválné. Rozsah pohybu je v akromioklavikulárním kloubu malý. Ligamentum coracoacromiale je silný vaz, který spojuje processus coracoideus s akromiem, tvoří fornix humeri (latinsky fornix, klenba) a omezuje upažení. Dále je zde ligamentum transversum scapulae superius, pod kterým prochází n. suprascapularis [2].

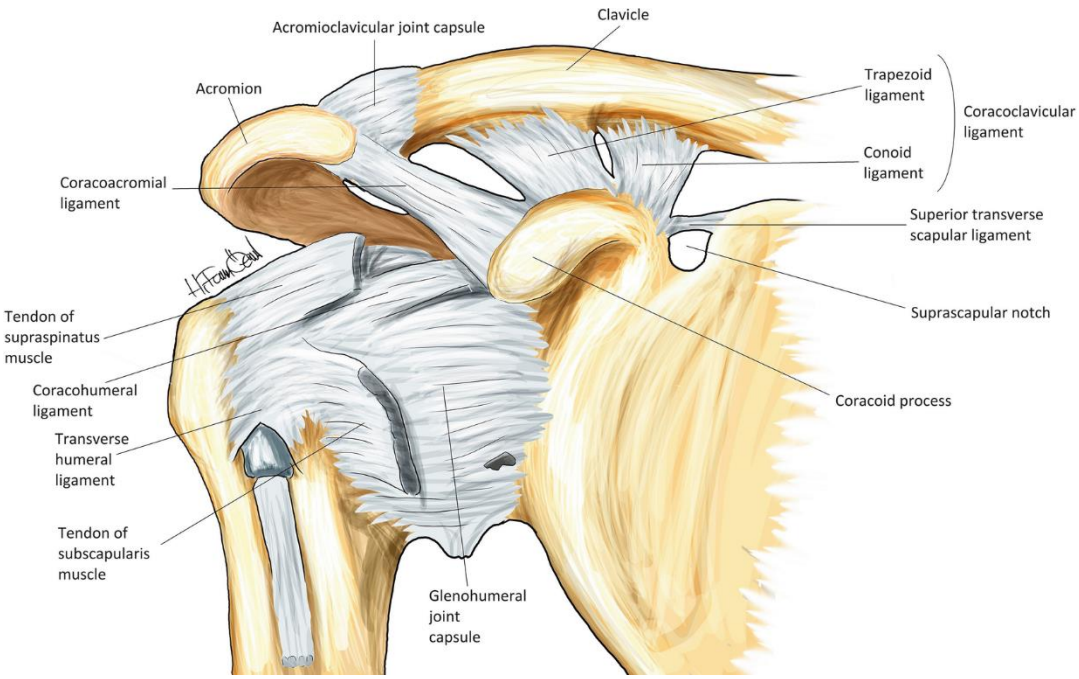

Obrázek 1 – Anatomie ramenního kloubu – [4]

2.1.3.3 Scapula – lopatka

Lopatka je uložena ve svalstvu zad, ve výšce 2.-7. žebra a je skloubena s klíční kostí. Je to plochá kost tvaru trojúhelníku. Lopatka v klidu a při volně visící končetině je při hrudníku pootočena z frontální roviny o 30° dopředu v transverzálním směru. Jamka ramenního kloubu hledí zevně a dopředu. Pohyby lopatky závisí na pohybu ramenního kloubu. Pohyby lopatky jsou retrakce, protrakce, elevace a deprese a rotace dolním úhlem laterálně a zpět [2].

2.1.3.4 Articulatio humeri – kloub ramenní

Ramenní kloub je kloub kulovitý volný. Je tvořen z hlavice kloubu caput humeri, jamky cavitas glenoidalis a chrupavčitého kloubního lemu, který rozšiřuje rozsah jamky. Rozsah této jamky odpovídá ale jen třetině či čtvrtině plochy hlavice. Tento kloub má velmi mnoho receptorů, silnou aferentní proprioceptivní i nociceptivní signalizaci podobně jako kyčelní kloub. Má ale více pohybové volnosti, proto je důležité jej považovat za komplex několika kloubů [2].

2.1.3.4.1 Kloubní pouzdro

Po obvodu jamky začíná kloubní pouzdro, které se upíná na collum anatomicum humeri. Na přední straně se z pouzdra vychlipuje synoviální membrána do sulcus intertubercularis, podél šlachy dlouhé hlavy musculus biceps brachii a tvoří její synoviální obal. Zesílení pouzdra vytvářejí šlachy kolemjdoucích svalů a také kloubní vazy. Šlachy zesilující pouzdro jsou z těchto svalů: zezadu - m. supraspinatus, m. infraspinatus, m. teres minor, vpředu m. subscapularis. Těmto svalům se klinicky říká rotátorová manžeta. Uvnitř kloubu probíhá začátek dlouhé hlavy m. biceps brachii [2].

2.2 Biomechanika

2.2.1 Kineziologie pletence horní končetiny

Pasivní komponentou pletence HK je klíční kost, lopatka a jejich spoje, aktivní komponentou jsou svaly. Pletenec tlakové i tíhové zatížení za fyziologických hodnot absorbuje. Větší tahová zátěž se přenáší do sternoklavikulárního kloubu. Jeho napjaté pouzdro reflektoricky aktivuje trapézový a malý prsní sval. Oba svaly tak táhnou klíční kost ke sternu. Větší tlaková zátěž se projevuje do fossa glenoidalis, do lopatky až na první žebra. Mechanismus traumatizace tedy působí na první žebra, což vyšetřujeme v rámci kineziologické rozboru [3, 5].

2.2.2 Spojení klíční kosti, lopatky a hrudníku

Jakýkoliv pohyb lopatky je vždy spojen s pohybem klíční kosti. Komponenty pletence se snaží zajistit maximální mobilitu i maximální stabilitu. Primární mobilita je zajištěna spojem klíční a hrudní kosti. Sekundární mobilitou je volnost a kulovitý tvar glenohumerálního kloubu. Rozsah pohybu klíční kosti proti lopatce určuje tuhost akromioklavikulárního spoje. Klíční kost se i při nepřímém násilí láme [5].

2.2.2.1 Pohyb lopatky

Lopatka slouží jako plocha pro začátek svalů vykonávajících pohyb horní končetinou. Samostatná lopatka vykonává posuvné a otáčivé pohyby. Lopatka se běžně nachází v úrovni druhého až sedmého žebra. Pohyby lopatky jsou umožněny svalovým závěsem a závisí se na pohyblivosti sternoklavikulárního a akromioklavikulárního kloubu [5].

2.2.3 Kineziologie akromioklavikulárním kloubu

Pohyby v akromioklavikulárním kloubu jsou minimální posuny, které jsou značně omezeny vazy. Klíční kost a lopatka se pohybují jako funkční celek. Ligamentum coracoclaviculare značně omezuje pohyb konce klíční kosti naléhající na acromion a při zlomeninách může způsobit dislokaci zevní třetiny klíčku. Acromion i proc. coracoideus jsou značně přetíženou partií lopatky. Jejich stabilizaci zajišťuje ligamentum coracoacromiale [5].

2.2.4 Kineziologie sternoklavikulárního kloubu

Sternoklavikulární kloub hraje roli ve funkci stabilizátoru v řetězci kostěných segmentů pletence horní končetiny. Jeho intraartikulární disk pohlcuje drobné nárazy přenášené z klíční kosti na hrudní kost [5].

2.2.5 Thorakoskapulární spojení

Thorakoskapulární spojení umožňuje řídké vazivo, které vyplňuje štěrbiny mezi svaly na přední ploše lopatky a hrudní stěny [5].

2.2.6 Subakromiální funkční kloub

Subakromiální kloub je klinický název pro řídké vazivo a burzy mezi spodní plochou acromia, úpony svalů tzv. rotátorové manžety, kloubním pouzdrem ramenního kloubu a spodní plochou deltového svalu. Bursa subdeltoidea a subacromialis umožňuje pohyb mezi deltovým svalem, kloubním pouzdrem a úpony svalů [5].

2.2.7 Humeroskapulární rytmus

Pažní kost a lopatka se pohybují při abdukci v poměru 2:1. Na 90° abdukce paže tedy připadá 60° v glenohumerálním kloubu a 30° rotace lopatky. Při poruše funkce ramenního pletence dochází ke změně skapulohumerálního rytmu. Často dochází ke rychlejší rotaci lopatky v poměru rozsahem pohybu paže [6].

2.2.8 Pouzdro ramenního kloubu a jeho stabilita

Hlavice ramenního kloubu se opírá o jamku jen čtvrtinou až třetinou své plochy, většina hlavice se dotýká pouze kloubního pouzdra. Labrum glenoidale, neboli kloubní lem, je tvořen hustým a tuhým vazivem, které je u báze nahrazeno vazivovou chrupavkou. Pouzdro ramenního kloubu je volné a na přední straně slabé. Zesilují jej kloubní vazy a šlachy svalů. Jde o ligamenta glenohumeralia a ligamentum coracohumerale. Pokud dojde k úplnému výpadku svalové funkce, kloubní vazy nestačí stabilizovat kloub a dochází k luxaci hlavice [5].

Nejstabilnější je ramenní kloub při abdukci až mírné elevaci. Volně visící končetina je nestabilní, protože moment sil působících na kloub směřuje pod kloubní jamku [5].

2.2.9 Pohyby ramenního kloubu

Ramenní kloub je ze všech kloubů v těle nejpohyblivější. Ze základní polohy těla jsou možné tyto pohyby: ventrální flexe a dorzální flexe, abdukce, která je možná jen do horizontály, kdy humerus narazí na ligamentum coracoacromiale a další pohyb je možný jen za současného vytočení lopatky dolním úhlem zevně. Ramenní kloub se také může pohybovat do addukce a rotace v rozsahu asi 90°. Další pohyby jsou kombinací základních pohybů a jejich směrů. Na počátku pohybu se lopatka účastní v malé míře. Její účast na pohybu stoupá, pokud se pohyb blíží krajní poloze nebo ji dosáhne. Střední polohu má ramenní kloub v mírné abdukci a ventrální flexi. Hlavice humeru se nejčastěji vykloubí, pokud je kloub kaudálně nebo v abdukci [2].

Na celkové 180° elevaci paže se ramenní kloub podílí 120° a zbytek pohybu se realizuje v thorakoskapulárním spoji [5].

2.3 Ortopedie

2.3.1 Klinické vyšetření ramene

Potíže s ramenním kloubem mohou být způsobeny postižením mezi lopatkou a hrudníkem, postižením lopatky, klíční kosti, glenohumerálního kloubu či svalů paže. Bolesti propagující se do ramene mohou být i plicního nebo kardiálního původu a také součástí cervikobrachiálního syndromu [7].

2.3.1.1 Anamnéza specifikovaná na ramennní kloub

Při anamnéze je důležité zjistit, odkud bolest vychází, kam směřuje, jakého je charakteru, zda je ostrá, tupá, trvalá nebo krátkodobá, jsou-li bolesti při aktivitě nebo v klidu v noci. Akutní bolesti se většinou vyskytují u subakromiálních burz, při rupturách rotátorové manžety, při cervikobrachiálním syndromu. Chronické bolesti vznikají při degenerativních procesech v subakromiálním nebo v glenohumerálním prostoru. Dáváme také důraz na zjištění prvních potíží a okolnosti jejich vzniku. U recidivující luxace pátráme po příčině vzniku první luxace [7].

2.3.1.2 Aspekce ramene

Při inspekci ramene musíme vždy pacienta vyšetřovat vysvlečeného do spodního prádla. Díváme se na zakřivení páteře, reliéfy obou ramen a symetrii svalových skupin. Hodnotíme také viditelnou atrofii nebo hypertrofii. Díváme se také na polohu lopatek, tvar klíčních kostí a paže a také na nápadný otok. Hodnotíme i kvalitu kůže a její barevné změny [7].

2.3.1.3 Inspekce ramene

Při palpaci stojí vyšetřující za pacientem. Vyšetřuje záda, páteř, lopatky, ramenní klouby a paže. Hodnotí kvalitu kůže, podkoží a svalstva. Poté zepředu vyšetřuje sternoklavikulární a akromioklavikulární klouby. Dále provede vyšetření pasivních pohybů, při kterém jednou rukou fixuje lopatku a druhou pohybuje paží. Sleduje volnost či omezení v jednotlivých směrech pohybu. V subakromiálním prostoru vyšetřuje krepitaci [7].

2.3.1.4 Funkční vyšetření ramene

Začneme vyšetřením pasivního pohybu popsaného výše. Poté následuje vyšetření aktivního pohybu, kdy si vyšetřující všímá rozsahu, plynulosti, stereotypu pohybu. Vyšetřuje pohyby jako jsou abdukce, addukce, flexe, extenze a rotace v 90° abdukci. Omezení rozsahu pohybu může ukazovat na postižení glenohumerálního skloubení či změny kloubního pouzdra. Omezení aktivního pohybu a pohybu proti odporu ukazuje na postižení kontraktilních struktur [7].

V rámci vyšetření aktivní pohyblivosti je vhodné vyšetřit Cyriaxův bolestivý oblouk a také manévr podle Apleye. Podle Apleye se nejprve vyšetřuje možnost abdukce a zevní rotace tak, že se pacient dotkne mediálního úhlu lopatky. Při druhém vyšetření si pacient položí dlaň na kontralaterální akromion, což je test na addukci a vnitřní rotaci. Při patologii šlachy dlouhé hlavy bicepsu vyšetřujeme Yergosonův test. Ten se provádí tak, že při mírně abdukované paži s loktem ve flexi 90° je pacient vyzván k supinaci předloktí proti odporu [7].

2.3.1.5 Vyšetření akromioklavikulárního kloubu

Akromioklavikulární kloub vyšetřujeme aspekcí, povrchovou a hlubokou palpací. Při aktivním i pasivním pohybu v ramenním kloubu sledujeme pohyb v akromioklavikulárním kloubu. Pozorujeme hlavně případně extruze klavikuly proti akromionu. Pro artrózu v tomto kloubu je typická pozvolna narůstající bolest, bolestivá elevace s přítomností krepitace v kloubu [7].

Při vyšetření pohybu v rameni používáme následující testy:

Test rukou za hlavou: provedeme sepnutí rukou za hlavou a hodnotíme kvalitu provedení abdukce, zevní rotace, m. supraspinatus, m, infraspinatus a m. teres minor.

U testu rukou za zády posuzujeme vnitřní rotaci, addukci, extenzi a m. subcapularis.

Dále můžeme hodnotit pohyb **do plné abdukce.** V rozsahu 0-30° se jako hlavní sval na pohybu podílí m. supraspinatus, poté přebírá funkci m. deltoideus [6].

Cyriaxův bolestivý oblouk neboli „painful arc“ – pomáhá lokalizovat místo léze při abdukci kloubu, kdy bolest do 30° značí postižení m. supraspinatus, bolest od 30° do 60° značí postižení subakromiální burzy a m. deltoideus, bolest od 60° do 120° je typická pro postižení rotátorové manžety a bolest od 120°- 180° značí postižení AC kloubu. A to zejména od 160° do vzpažení [8].

2.3.1.6 Vybrané testy a co značí jejich bolestivost

- **0°-abdukční test** – provedeme aktivní abdukci proti odporu, která signalizuje poškození m. supraspinatus
- **Jobého test** – provedeme aktivní abdukci 70-90° proti odporu ve vnitřní rotaci, která značí poškození m. infraspinatus a m. teres minor. Poškození můžeme verifikovat dalším testem, když provedeme 0° aktivní abdukci v zevní rotaci.
- **Subskapulární test** – bolest při vnitřní rotaci proti odporu v zapažení ukazuje na poškození m. subscapularis.
- **Přední a zadní apprehension test** (test obrany) vyvolává nejistotu, nepříjemný pocit a vyvolává obranný pohyb proti luxaci. U předního apprehension testu vyšetřující provádí u sedícího pacienta 45°, 90° a 140° abdukci, zevní rotaci a současně tlačí hlavici humeru ventrálně. U zadní apprehension testu provádí abdukci, vnitřní rotaci a tlak na hlavici humeru dorzálním směrem [7].

2.3.2 Instability ramene

Instabilita je neschopnost udržet hlavici centrovanou v kloubu. Instabilita kloubu může vzniknout úrazem a výsledkem je pak traumatická instabilita, která je predispozicí ke vzniku chronické posttraumatické instability [7].

Habituální luxace vzniká na podkladě vrozených vad, jako například glenoidální dysplazie nebo při parézách brachiálního plexu. Podle stupně dělí ortopedi instabilitu na luxaci a subluxaci. Luxace znamená separaci kloubních ploch [7].

2.3.2.1 Přední a zadní instabilita

Přední stabilita ramene je dána předním okrajem jamky, labrem, kloubním pouzdrem s ligamenty a dynamickými stabilizátory – svaly, především m. subscapularis. Při násilí dochází k abdukci a zevní rotaci paže hlavice jde ventrálně a trhá anteroinferiorní pouzdro. Při dalším násilí se může hlavice posunout k processus coracoideus či pod něj. Vzácněji může dojít k zadní luxaci při pádu nataženou ruku v addukci a vnitřní rotaci. Při pádu na paži v abdukci může dojít k axilární luxaci [7].

Traumatická luxace s sebou přináší i další zranění. Když se hlavice opře o přední okraj jamky, dochází k Hillově-Sachsově defektu. Jestliže se pak provede abdukce a zevní rotace v ramenním kloubu, Hillův-Sachsův defekt znovu působí na přední okraj jamky, a to napomáhá recidivě luxace.

Recidivující posttraumatická luxace vzniká poškozením měkkých tkání v kloubu a okolí [7].

2.3.2.2 Recidivující luxace

„U pacientů mladších 22 let dochází po úrazové luxaci ramene v 60-70 % k recidivám.“ [7, str. 540]

Recidivující luxace příliš nezávisí na délce imobilizace a cvičení po primárním ošetření. Poranění ve věku 20-30 let mají lepší prognózu a k recidivujícím luxacím u nich dochází méně často. S narůstajícím věkem klesá pravděpodobnost recidivující luxace. Ve věku nad 40 let se častěji vyskytují léze m. subscapularis a avulze kloubního pouzdra. Artroskopické nálezy u recidivující luxace zachytily léze kapsuloligamentózního aparátu [7].

2.3.2.3 Akromioklavikulární instabilita

Instabilita akromioklavikulárního kloubu vzniká nejčastěji přímým nárazem (pádem) na superolaterální aspekt ramene. Kaudálním tlakem na akromion dochází k poškození vazů a pouzdra. Při dalším násilí dochází k poranění korakoklavikulárních vazů a dochází k dislokaci laterálního klíčku a k poranění svalů.

Dislokace akromioklavikulárního skloubení způsobí poruchy dynamiky pohybu ramene, bolestivosti AC skloubení a také snížení svalové síly ramene [7].

Rozlišujeme tři stupně podle Allmana:

I. Distorze – distenze kloubního pouzdra a mikroruptury stabilizátorů
II. Subluxace – roztržení kloubního pouzdra a akromioklavikulárních vazů
III. Luxace – dochází i k roztržení korakoklavikulárních vazů [7]

Podle Rockwooda klasifikujeme šest typů:

I. nedojde k akromioklavikulární separaci
II. dochází jen k AC separaci
III. separace AC skloubení i korakoklavikulárních vazů, laterální klíček se posunuje směrem kraniálním
IV. separace III. a dochází také k zadní dislokaci laterálního klíčku do m. trapezius
V. separace III. a výrazná kraniální dislokace klíčku o 100-300%
VI. dochází k dislokaci laterálního klíčku pod processus coracoideus [7]

Klasifikace poranění AC kloubu dle Tossyho:

Typ I – subluxace – natržení pouzdra AC kloubu, AC vaz i CC vaz neporušeny
Typ II – luxace v AC kloubu – roztržení pouzdra, přerušen AC vaz, CC vaz neporušen
Typ III – luxace v AC kloubu + přerušení AC vazu + CC vazu [9]

Terapie I a II typu dle klasifikace Rockwooda spočívá v klidovém režimu, rehabilitaci a cvičení především zaměřeném na m. trapezius. U typu III je chirurgický výkon indikován u mladých fyzicky pracujících a sportovců, jinak se doporučuje také konzervativní přístup [7].

IV. a VI. skupina dle klasifikace Rockwooda je indikací pro chirurgický výkon. Při akutní dislokaci se provádí repozice AC skloubení a rekonstrukce

korakoklavikulárních struktur. Dále se provede fixace Kirschnerovými dráty přes AC skloubení nebo také fixace klíčku k proc. coracoideus Bosworthovým šroubem. U chronické instability je nutná resekce laterálního klíčku a rekonstrukce korakoklavikulárních vazů pomocí lig. coracoacromiale a rekonstrukce dynamických stabilizátorů [7].

Sternoklavikulární instabilita vzniká také pádem na rameno, ale příčinou také mohou být posttraumatické změny a zánětlivé procesy. Terapie je založena hlavně na pokusu o repozici [7].

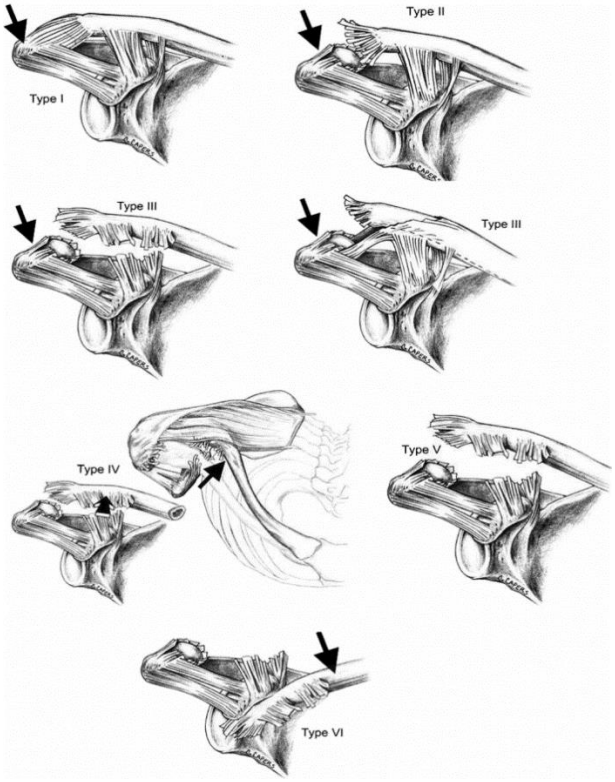

Obrázek 2 – Klasifikace akromioklavikulární léze dle Rockwooda (zdroj: [10]

2.3.3 Terapie instabilit ramene

U akutní traumatické luxace léčba spočívá v repozici luxovaného ramene. Podle věku se uvažuje o míře lokální anestezie. Nejčastěji se využívá Kochlerův nebo Hippokratův manévr [7].

Při recidivujících posttraumatických nebo habituálních luxacích po první repozici se praktikuje konzervativní postup. Po 3-4 týdnech fixace v Desaultově obvazu následuje izometrické posilování svalstva a postupné zvyšování rozsahu pohybů ramenního kloubu.

Po 3 měsících je možno pracovat s plným rozsahem a plnou zátěží kloubu. Recidivující luxace se indikuje k operaci při první luxaci u silových sportovců [7].

Artroskopické ošetření přináší vyšší riziko selhání implantátů (uvedeno níže) a dalších recidivujících luxací. Bankartova operace se využívá, pokud je potřeba rekonstrukce labra a kloubního pouzdra k okraji jamky. Tato operace je považována za „zlatý standart“, protože přináší lepší výsledky a neomezuje rozsah zevní rotace ramenního kloubu [7].

Vzácné jsou recidivující zadní luxace a jejich četnost je 2-12 % ze všech luxací. Chirurgický výkon je u nich indikován méně často než u předního typu. Dominujícím výkonem je kapsulorafie nebo také Scottova operace – kapsulografie, zadní osteotomie a vložení kožního štěpu [7].

2.3.4 Stabilizace akromioklavikulárního kloubu

Poranění AC kloubu je typické při sportovních aktivitách. Často se vyskytuje po pádu na kole, lyžích, či následkem dopravní nehody u motocyklistů. Tento úraz se většinou děje pacientům mezi 20 a 30 lety. Vzniká nejčastěji přímým pádem na rameno nebo osovým zatížením abdukované paže. Úraz je doprovázen kvůli mechanismu úrazu zlomeninou laterálního konce klíční kosti.

Pro akromioklavikulární luxace je používaná třístupňová klasifikace podle Tossyho a Allmana, ale v literatuře se používá více podle Rockwooda (viz výše). Cílem operace AC je obnovit stabilitu a funkci akromioklavikulárního kloubu [10].

Poranění stupně I a II dle Rockwooda jsou indikována ke konzervativní léčbě. Přesný postup konzervativní léčby ale nebyl dosud definován. Řeší se operačně u sportovců, zejména u hráčů volejbalu a basketbalu, kteří kladou velké nároky na stabilitu horní končetiny v polohách nad horizontálou (tzv. overhead sporty) [10].

2.3.4.1 Konzervativní léčba

Konzervativní léčba luxací AC kloubu zahrnuje ledování oblasti AC kloubu, užívání analgetik a odlehčení ramene v ortéze. Rozsah pohybu je následně zvětšován podle bolestivosti.

Následkem konzervativní léčby může být ale bolest, instabilita AC kloubu, degenerativní změny nebo osteolýza distálního konce klíční kosti. Tyto komplikace mohou být indikací pro chirurgický zákrok [11].

2.3.4.2 Operační řešení

2.3.4.2.1 Ošetření vazů

Ošetření vazů zahrnuje plastiku vazů, svalové transfery, nebo rekonstrukci štěpem. Většinou jde o transfer korakoakromiálního vazu nebo o suturu vazů. Tato možnost by měla zajistit správnou vzdálenost klíční kosti od hákovitého výběžku a také ji udržet [12].

2.3.4.2.2 Tahová cerkláž

Je indikována u luxace AC skloubení typu III-V dle Rockwooda. Jde o kombinaci sutury vazů a umístění vstřebatelných stehů do pahýlu korakoklavikulárních vazů [13].

2.3.4.2.3 Háčková dlaha

Největší výhodou oproti tahové cerkláži je velmi dobrá stabilita dlahy a ta umožňuje časné zatěžování operované končetiny [13].
Nevýhodou je ekonomická náročnost. Při jejím použití se aktivní sportovci mohou rychle vrátit v plné pohybové zátěži [10].

Od 6. týdne po operaci jsou rozsahy bez omezení a plného rozsahu pohybu pacienti dosahují osm týdnů od operace [10].

2.3.4.2.4 Implantát TightRope

Implantát TightRope se zavádí artroskopicky. Skládá se z pleteného polyesterového vlákna FiberWire a dvou titanových knoflíků. Kulatý knoflík po zavedení kontaktuje klíční kost. Výkon eliminuje některé komplikace, které s sebou přináší otevřené operační postupy. Implantát je dynamický a současně pevný, což umožňuje časnou rehabilitaci [10].

Ambulantní rehabilitace je zahájena 6 týdnů po operaci po rentgenovém snímku. Plná zátěž se povoluje od 3. měsíce po operaci [14].

2.3.4.2.5 Implantát ZipTight

Implantát se používá u akutních i chronických nestabilit akromia a klavikuly. Je to miniinvazivní zákrok a odpadá nutnost následného operačního odstranění osteosyntetického materiálu. Implantát má vysokou primární pevnost, a proto pacient ortézu nosí jen 2-3 týdny. Poté probíhá klasická rehabilitace. Do 6. týdne od operace se rehabilitace provádí do horizontály a poté nad horizontálu. Od 8. týdne od operace pacient navyšuje zátěž do plného zatížení [15].

2.3.5 Aloplastika ramenního kloubu

Aloplastika se zabývá úplnou či částečnou rekonstrukcí kloubu za použití cizího materiálu, nejčastěji kovu, umělé hmoty nebo keramiky.

Indikacemi pro endoprotézy ramene jsou odstranění bolesti, zlepšení hybnosti a u nádorů náhrada ramene po odstranění nádorové tkáně. Roli hraje také věk pacienta, jeho celkový stav, stav horní končetiny a postiženého kloubu. Otázkou je také psychický stav pacienta a schopnost jeho spolupráce [7].

Aloplastika je indikovaná hlavně tehdy, pokud je nemocný kloub zdrojem bolesti nezvládnutelné konzervativními prostředky nebo je porušena funkce kloubu. Nejčastějšími indikacemi z pohledu onemocnění jsou zánětlivá revmatická onemocnění (revmatoidní artritida, ankylozující spondylitida), poúrazové stavy, omartróza, nádory a systémové poruchy pohybového aparátu [6].

2.3.5.1 Rozdělení implantátů

Implantáty ramenního kloubu dělíme na cervikokapitální, neboli náhradu proximálního humeru, a totální endoprotézy, kde je potřeba nahradit i glenoidální jamku.

Svoji roli hraje i stav rotátorové manžety a stav svalstva ramenního pletence.

Podle principu vnitřní stištěnosti dělíme endoprotézy na tři typy:

I. Nestištěné (non-constrained)

II. Polostištěné (semi-constrained)

III. Plně stištěné (constrained)

Dále můžeme endoprotézy dělit podle tvaru, použitého materiálu na kovové, plastové, keramické nebo jejich kombinace a podle fixace (s použitím kostního cementu nebo bez).

V posledních dvou desetiletích jsou endoprotézy modulární, s vyměnitelnými a různě velkými dříky, hlavicemi a jamkami [7].

Jednotlivé typy náhrad se liší hlavně způsobem implantace. Indikace implantace ramenních endoprotéz jsou méně časté než implantace u dolních končetin. Klouby horní končetiny jsou staticky zatěžované méně často a méně častěji jsou postiženy degenerativním procesem. Funkční kapacita ramenního kloubu je tak velká, že pacienta limituje pouze větší omezení hybnosti. Zlomeniny proximálního humeru se často úspěšně léčí konzervativně nebo operačně rekonstrukcí [7].

U bipolárních implantátů je proximální konec humeru tvořen systémem dvou vzájemně pohyblivých hlavic. Vnitřní hlavice je nasazena na dřík humorální komponenty a druhá je větší a vyplňuje subakromiální prostor. Tento model řeší defektní stav rotátorové manžety. Tento přístup ale nepřináší dobrý rozsah pohybu [7].

U reverzní endoprotézy jsou chronické degenerativní změny v ramenním kloubu pravidelně provázeny i významnými degenerativními změnami rotátorové manžety, především šlachy m. supraspinatus. Jde o neanatomickou náhradu ramenního kloubu, kde je hlavice součástí glenoidální komponenty a jamka je v humerální náhradě. Hlavní myšlenkou této náhrady je centrace ramene, efektivnější zapojení m. deltoideus a odhlečení subakromiálnímu prostoru. Indikací této náhrady jsou i traumata, především zlomeniny proximálního konce humeru s poškozením rotátorové manžety.

Proximální humerus je často místem výskytu primárních maligních kostních nádorů a výskytu metastáz. Léčebným řešením je resekce a náhrada implantátem, tedy reverzní endoprotézou s modulárním dříkem [7].

2.3.5.2 Indikace humerální a totální náhrady

Indikací pro humerální náhrady jsou tříštivé zlomeniny humeru a luxační zlomeniny, kdy nelze provést rekonstrukci. Dále paklouby, špatně zhojené zlomeniny, artrózy, aseptické nekrózy, nádory, stavy po proběhlých zánětech a luxace [7].

Indikací pro totální náhrady jsou artrózy, zlomeniny proximálního humeru s poškozením jamky, stavy po neúspěšných rekonstrukčních operacích, degenerativní postižení ramene při systémových chorobách a osteonekróza.

Kontraindikací jsou stavy po infektech, které nejsou zcela vyhojeny, defekty kostní tkáně nebo svalové, paralýza deltového svalu a svalů rotátorové manžety [7].

2.3.5.3 Cervikokapitální náhrada

Cervikokapitální náhrada (CKP) ramenního kloubu je náhrada hlavice a krčku kosti pažní. Nejčastějšími příčinami pro CKP jsou fraktury (tříštivé zlomeniny), artritidy (zánětlivé procesy v oblasti kloubů) a tumorózní procesy (nádorová onemocnění) [16].

Indikacemi pro rekonstrukční operaci cervikokapitální náhradou jsou: čtyřfragmentové zlomeniny hlavice humeru (i s posunem), impresivní zlomeniny poškozující více než 40% kloubní plochy hlavice humeru a patologické zlomeniny horní části humeru pro zhoubný nádor kosti.

Kontraindikacemi pro CKP jsou místní i celkové infekce, poranění periferních nervů, nádorové bujení, kdy prognóza není delší než 6 měsíců a poranění rotátorové manžety.

Operace se provádí deltoideopektorálním řezem, kdy operatér odřízne fascie, kloubní pouzdro, provede vykloubení hlavice pažní kosti, odstraní hlavici a upraví pahýl humeru.

Dřík může být upevněn zacementováním nebo pomocí šroubů, poté se nasadí kovová hlavice a v konečné fázi se provede repozice – navrácení do původní pozice kosti pažní. Pokud jde o traumatické zlomeniny ramene, tak dlažky pomáhají fixaci odlomených částí a jsou k dříku upevněny pomocí šroubů. Rána se nakonec sešije v jednotlivých anatomických vrstvách a je drénována pro odvádění tekutin [16].

Obrázek 3 – cervikokapitální endoprotéza ramenního kloub [45]

2.3.5.4 Reverzní náhrada v traumatologické indikaci

Reverzní náhrada je náhrada, kdy se do místa jamky na lopatce implantuje hlavice a do pažní kostí jamka.

Dnes dokáží ortopedi reverzní náhradou řešit takové stavy, které by jinak skončily pro pacienta těžkým funkčním deficitem. U těchto stavů je společné, že rotátorová manžeta je zcela nefunkční nebo není možnost její rekonstrukce. Reverzní náhradou lze řešit i větší kostní defekty humeru i glenoidu. Dříve se trauma ramene řešilo anatomickou náhradou jako hemiartroplastika, která ale často selhala přihojením hrbolů s úpony rotátorové manžety [18].

Operační řešení u reverzní náhrady se liší v tom bodě, zda jde o traumatickou indikaci nebo degenerativní. U traumatické indikace je oblast ramene bez zjizvení, zkrácení a srůstů měkkých tkání a také není poškozený glenoid. U traumat je ale potřeba fixovat hrboly (především velký hrbol s fixací zevní rotátorů) a vyřešit tříštivou zónu v metafýze humeru [18].

Obrázek 4 – Reverzní endoprotéza ramenního kloubu [46]

2.3.5.4.1 Operační technika reverzní náhrady

Pro implantaci reverzní náhrady u akutního traumatu se používá anterosuperiorní transdeltoidní přístup, pacient je polohován do polosedu [18].

Operatér musí ale dát pozor na n. axillaris. Tento nerv nesmí poranit a nemůže kvůli němu zvětšit operační přístup. Také je potřeba odstranit všechny případné osteofyty.

Dále se implantuje metaglen. Implantace začíná zavedením centrálního vodícího drátu, pomocí fréz se upraví kloubní plocha glenoidu, vrtákem vytvoří centrální otvor a implantuje metaglen.

Implantace humorální komponenty začíná tím, že se paže přivede do zevní rotace, flektuje do 90° v lokti a metafýza se vysune proximálně z rány. Pomocí speciálních fréz se připraví dřeňová dutina diafýzy humeru pro implantaci dříku [18].

Další důležitou fází operace je fixace hrbolků s úpony rotátorové manžety. Pro dobrou funkci ramene má zásadní význam fixace velkého hrbolu s úpony m. infraspinatus a m. teres minor, které zajišťují zevní rotaci [7].

Operace končí výplachy, zavedením odsavného drénu a uzávěrem rány po vrstvách.

Komplikace reverzních náhrad mohou být obecné: poruchy hojení rány, infekty, heretopické ossifikace, uvolnění implantátu, periprotetické zlomeniny, omezení hybnosti ramene a trvalá bolest [18].

2.3.5.4.2 Pooperační režim u reverzní náhrady

Záleží na indikaci, zda jde o traumatickou nebo plánovanou operaci. V traumatické indikaci je postup zdrženlivější. Používá se závěs paže na 4-6 týdnů. Ihned po odeznění akutních operačních bolestí pacienti cvičí 1-2 x denně na motodlaze. Od 4. do 5. týdne se přidává pasivní cvičení, aktivní cvičení se povoluje od 6. týdne [18].

2.4 Rehabilitace

2.4.1 Obecná rehabilitace akromioklavikulární luxace

Rehabilitace se zpočátku zaměřuje na mobilizaci lopatky, šetrnou mobilizaci C-páteře, centraci ramene, izometrická a stabilizační cvičení. Provádí se uvolnění m. trapezius, zadní a přední axiální řasy měkkými technikami. Po 2 týdnech se provádí aktivní cvičení do bolesti.

Cvičení v opoře v uzavřených kinematických řetězcích začíná nejprve na loktech, poté na dlaních. Můžeme také použít akrální koaktivační terapii. Při cvičení se dbá na kaudální postavení lopatky, napřímení Th páteře a aktivaci dolních fixátorů lopatek se svaly trupu. Z Vojtovy metody můžeme také využít 1. a 2. fázi reflexního otáčení pro lepší zapojení svalstva pletence. Z metodiky PNF můžeme využít 1. i 2. extenční diagonálu. Později zařazujeme také plyometrické posilování svalů pletence.

Z fyzikální terapie je vhodná elektrogymnastika na funkčně a reflexně oslabené svaly [6].

2.4.2 Rehabilitace po TEP ramenního kloubu

Cíl fyzioterapie po aloplastice ramenního kloubu dle Cikánkové je:

- uvolnění subakromiáního prostoru,
- zabránění adhezím,
- získání dostatečné svalové síly pletence,
- odstranění bolesti,
- udržení či obnovení kloubního rozsahu,
- obnovení kloubní vůle,
- zachování schopnosti sebeobsluhy [19].

Rehabilitační program se dle Pokorného a Sosny skládá z:

- předoperační rehabilitace
- pooperační rehabilitace, které má dvě fáze a ty se dále dělí:
    - program pasivní rehabilitace
        1. fáze – 24-48 hodin od výkonu, celková mobilizace pacienta
        2. fáze – 10 dní od operace – cílem je zvýšit rozsah pohybu
        3. fáze – měsíc od výkonu, docvičení krajních poloh ramenního kloubu
    - program aktivní rehabilitace
        1. fáze – od 10. dne zahájení izometrického cvičení ramenního svalstva
        2. fáze – plné aktivní cvičení, 3. týden u indikace degenerativních onemocněních, 5.-6. týden v traumatických indikacích
        3. fáze – po 3 měsících – posílení všech svalových skupin [20]

2.4.2.1 Rehabilitace po TEP ramenního kloubu dle Koláře

Časně po operaci polohujeme horní končetinu ve flexi, mírné abdukci se semiflexí lokte (aby poloha odpovídala anatomickému postavení) na polštáři. Důležitá je prevence tromboembolické nemoci. Aplikujeme kryoterapii na rameno a provádíme dechová cvičení, cvičení prstů a zápěstí, pasivní cvičení abdukce a flexe ramenního kloubu v nebolestivém rozsahu, cvičení lokte. Při chůzi a ve spánku končetinu zajistíme šátkovým závěsem. Dále aplikujeme motodlahu, posilujeme mezilopatkové svaly a učíme pacienta polohování končetiny v elevaci a v abdukci.

Se souhlasem operatéra začínáme izometrická cvičení, později asistované pohyby ramenního kloubu a pracujeme s jizvou. Od 3. týdne je možné zahájit aktivní cvičení ramene s vyloučením pohybu lopatky, doporučují se kyvadlové pohyby. Závěs končetiny se užívá obvykle tři týdny. Součástí léčby by měla být ergoterapie a nácvik běžných denních činností. Dále se využívají komplexní terapeutické koncepty (nejčastěji PNF, DNS, ACT, Posturální bazální program dle Čápové, Vojtova reflexní lokomoce či jejich kombinace) [6].

Dle Cikánkové lze dobrých funkčních výsledků dosáhnout pouze soustavnou fyzioterapií (6-12 měsíců) za aktivní spolupráce pacienta za pomocí s hydroterapie, ergoterapie a případně i elektroterapie.

Po dobu 6 týdnů je potřeba vyhnout se jakékoli aktivní vnitřní rotaci ramene a po dobu 12 týdnů odporované vnitřní rotaci. Prvních 6 týdnů po operaci rovněž omezujeme i pasivní zevní rotaci na max. 30° [19].

2.4.2.2 Rozdíl v rehabilitaci po anatomické endoprotéze a reverzní endoprotéze ramenního kloubu

Tabulka 1 - Rozdíl v rehabilitaci po anatomické endoprotéze a reverzní endoprotéze

Rehabilitace	Anatomická endoprotéza	Reverzní endoprotéza
Ponechání ortézy	3 dny bez sejmutí, 3-4 týdny v nechráněném prostředí (sundáváme např. u stolu nebo při cvičení), 6 týdnů nosíme ortézu při spaní	2 týdny (sundáváme při cvičení a hygieně), 6 týdnů při spaní a v nechráněném prostředí
Polohování	6–8 týdnů podkládat loket polštářem, aby nedošlo k hyperextenzi v RK	
Ledování	Zpočátku 4- 5x denně 15-20 minut	
Cvičení bez ramene	Od 1. dne po operaci provádíme aktivní cvičení krční páteře, lokte, zápěstí, prstů.	
Zakázané pohyby	Neopírat se o končetinu, nezdvihat břemena – těžší než hrneček s vodou, omezení extenze a vnitřní rotace ramenního kloubu – pozor při oblékání, toaletě, hygieně, vyhnout se rychlým pohybům.	
1. fáze	Flexe dle tolerance, kývavé pohyby, šetrná zevní rotace do 30°, pasivní vnitřní rotace, aktivní cvičení pohybů viz výše (např. s tyčkou).	Flexe v rameni do 3 týdnů od operace 90°, poté 120°, zevní rotace dle tolerance, necvičíme vnitřní rotaci 6 týdnů se vyhýbat zapažení a neopírá se o HK.
2. fáze	Aktivní vnitřní rotace až po 6 týdnech, posilování svalstva v oblasti lopatky, posilování distálních částí končetiny s mírným odporem. Cílem je dosáhnout 140° flexe, 30° zevní rotace v neutrálním postavení, max. 50° vnitřní rotace.	Cvičíme aktivní vnitřní rotaci, addukci a extenzi ve snaze dosáhnout na zadní kapsu kalhot.
3. fáze	Zdvihání břemen do 3 kg, vnitřní rotace do úrovně trupu, asistovaná vnitřní rotace na záda, posilování elevace 1,5 kg závažím, pacient posiluje aktivní pohyby.	Vnitřní rotace na rovinu trupu, pokud není rekonstruován m. subscapularis tak posilování vnitřní rotace není indikováno.
4. fáze	Obnovení pokročilých funkčních aktivit, zvyšování zátěže, posilování vnitřní rotace – návrat k rekreačnímu sportu 4-6 měsíců po operaci, zvedání těžkých břemen 6 měsíců po operaci.	Vyhnout se rychlým zdvihům, tlačení, úderům a bušení kladivem. Od 16. týdne je možný návrat k lehkému sportování.

[21]

2.4.3 Kinezioterapie ramenního kloubu

Pro správnou stabilizaci lopatky a pohyb v rameni nejprve protáhneme zkrácené svaly (nejčastěji horní fixátory lopatek, horní vlákna m. trapezius, m. pectorales, m. levator scapulae, vnitřní rotátory ramene – subscapularis, latissimus dorsi a caput longum bicepsu brachii a také ohýbače hlavy – m. sternocleidomastoideus a m. scaleni) a teprve poté zahájíme posilování oslabených svalů (nejčastěji dolních fixátorů lopatek- m. serratus anterior, m. rhomboideii, m. trapezius pars descendens), kde můžeme využít cvičení dle svalového testu, metodu dle Kenny a další [22].

Při rozcvičování ramene nejprve postupujeme pasivními pohyby. Po dosažení dostatečného rozsahu přidáme aktivní pohyb s dopomocí terapeuta a řadíme aktivní cvičení s odlehčením (ve vodě, v závěsu). Cvičení proti odporu pro zvýšení svalové síly zařazujeme až po získání dostatečného rozsahu pohybu se správným zapojením aktivovaných svalů [22].

Po posílení stabilizátorů lopatky a periartikulárních svalů rotátorové manžety a po dosažení normální rozsahu pohybu lopatky se zaměřujeme na obnovení správného humeroskapulárního rytmu. Jedná se tedy o správnou koaktivaci svalů pro dynamickou centraci a stabilizaci lopatky a také o zlepšení neuromuskulární kontroly m. serratus anterior v pozicích končetiny nad horizontálou [22].

Pro reedukaci pohybových vzorů začínáme se cviky v opoře o horní končetiny. Cílíme na zapojení většího množství kloubních a svalových proprioreceptorů a snažíme se restartovat původní programy. Po zvládnutí dobré posturálně tonické centrace kloubů zařazujeme cvičení komplexních fyzických pohybů ramenního kloubu. Nezapomínáme, že další stupeň cvičení povolujeme až po dokonalém zvládnutí předchozího stupně [22].

Výběr techniky léčebného postupu vždy záleží na současném stavu nemocného, věku, kognici a na zkušenostech a znalostech terapeuta. Vždy by se měla preferovat syntetická metoda na analytickém podkladě pro úpravu funkce ramene. Můžeme použít Vojtovu metodu reflexní lokomoce, DNS – dynamickou neuromuskulární stabilizaci, PNF – proprioreceptivní neuromuskulární facilitaci, S-E-T koncept, SM systém, koncept Čápové, Klappovo lezení, koncept aktivní segmentální centrace dle Švejcara. V poslední

fázi rehabilitace můžeme začít s dynamickým tréninkovým cvičením a zvyšováním svalové síly a rychlosti [22].

2.5 Fyzikální terapie ramenního kloubu

U předpisu fyzikální terapie se nikdy nevychází z diagnózy, ale z aktuálních příznaků pacienta a kontraindikací. Podle stadia a typu poruchy vybírá rehabilitační lékař účinek fyzikální terapie.

Na úrazy ramene se předepisuje ultrazvuk pro relaxaci hypertonických svalů a na spoušťové body. Pro jemnou stimulaci oslabených svalů se užívá v kombinaci s nízkofrekvenčními diadynamickými proudy.

Magnetoterapie podporuje hojení všech tkání a zlepšuje regeneraci po operaci. Interferenční proudy mají význam u subakutních a chronických stavů na rozdíl od diadynamických proudů, které se uplatňují u akutních stavů.

Elektrostimulaci používáme u částečné denervace postižených svalů a při oslabení dle svalového testu pod stupeň 3. Elektrogymnastika se využívá u výraznějších atrofií svalů po úrazu, kdy není možné aplikovat fyziologické facilitační postupy. Na otoky a u chronických posttraumatických stavů u ramene používáme vakum – kompresivní terapii. Laser a biolampu používáme pro biostimulační účinek a regeneraci všech struktur [22].

3 CÍL PRÁCE

Cílem teoretické části mé bakalářské práce bylo popsat anatomii, kineziologii a biomechaniku ramenního kloubu. Seznámit čtenáře s problematikou ortopedie akromioklavikulární luxace a ramenních endoprotéz a popsat rehabilitaci u těchto stavů.

Cílem speciální části je popsat kazuistiky čtyř pacientů a vyhodnotit fyzioterapeutické působení u pacientů s těmito diagnózami. Posledním cílem je vytvořit instruktážní film o rehabilitaci po TEP ramene pro pacienty po této operaci.

4 METODIKA

Metodická část této práce zahrnuje popis postupů a metod využitých při vyšetření pacientů či během terapeutických jednotek. Speciální část byla zpracovávána od ledna do března 2020. Ve speciální části jsem vedla terapii se třemi pacienty seniorského věku po operačním řešení reverzní TEP ramene a jednou pacientkou (19letou studentkou) po operačním řešení recidivující akromioklavikulární luxace. Dva pacienti měli indikaci k TEP ramene plánovanou kvůli artróze glenohumerálního kloubu. Jedna pacientka byla indikována kvůli osteoporóze a následně komplikované zlomenině ramenního kloubu.

Pacienti byli seznámeni se zpracováním osobních údajů pro účely vypracování bakalářské práce.

Ve své práci jsem se zaměřila na rehabilitaci pacientů, jejichž stav se dostatečně nezlepšil v průběhu několika měsíců po operaci. Pacienti již absolvovali rehabilitaci v Oblastní nemocnici v Kladně a někteří také v Rehabilitační nemocnici v Berouně, avšak stále ještě neměli dostatečný rozsah pohybu, trpěli bolestmi a pocitem nestability ramenního kloubu. Se dvěma pacienty po reverzní TEP ramene jsem se s ohledem na jejich přání setkávala v mém bytě. S jednou pacientkou po TEP ramene a s pacientkou po AC luxaci jsem vedla terapii na základě přání v jejím domácím prostředí. Pro tyto pacienty bylo dojíždění na rehabilitační ambulanci do Kladna vzhledem k jejich zdravotnímu stavu, věku a povinnostem příliš náročné. Terapii jsem prováděla v zimě 2020 v Praze a Rakovníku. Jedna terapeutická jednotka trvala 60 minut. Při prvním setkání byla odebrána anamnéza a vstupní kineziologický rozbor, na jehož podkladě byl vytvořen pro každého pacienta krátkodobý a dlouhodobý fyzioterapeutický plán.

Pacientů jsem se také ptala na to, při jakých běžných denních činnostech je bolest ramenního kloubu omezuje. Pro hodnocení jsem použila modifikovaný test soběstačnosti fyzioterapeutky Markéty Štufkové pro instabilitu ramenního kloubu z její bakalářské práce na téma multidirekcionální instability ramenního kloubu. Test byl vytvořený na základě standardizovaného testu (Indexu Barthelové) [29].

Pro pacienty jsem s pomocí mé vedoucí práce vytvořila instruktážní film o rehabilitaci pro pacienty po TEP ramenního kloubu, které jsem jim poskytla i během terapie.

Terapeutické jednotky u pacientů s reverzní TEP ramenního kloubu probíhaly podobně, proto jsem uvedla podrobný rozpis terapeutických jednotek 2. a 3. kazuistiky do příloh. V kazuistice č. 4 jsou podrobně rozepsány terapeutické jednotky u pacientky s luxací akromioklavikulárního kloubu.

V průběhu terapií byly využity vyšetřovací metody, fyzioterapeutické postupy a techniky, které jsem si osvojila v průběhu bakalářského studia.

V mém bytě jsem disponovala polohovacím lehátkem a využívala jsem tyto fyzioterapeutické pomůcky: neurologické kladívko, olovnici, krejčovský metr, overball, flexibar, bosu, gymnastický míč, balanční čočku, elastické lano z konceptu SM-systém a Theraband. Pacienti dále po terapii pokračují ve cvičení, které jsem je naučila a které je v instruktážním filmu.

4.1 Použité vyšetřovací metody

4.1.1 Anamnéza

Anamnéza je důležitý dialog mezi pacientem a terapeutem, při které hledáme klíčové oblasti, kterým se budeme v terapii věnovat. Je to souhrn informací o zdravotním stavu pacienta, co pacient měl za obtíže, než jsme ho my viděli poprvé. U kineziologického rozboru pohybového systému používáme následující schéma:

Rodinná anamnéza
Pracovní anamnéza
Sociální anamnéza
Gynekologická anamnéza
Farmakologická anamnéza
Osobní anamnéza
Nynější onemocnění
Alergologická anamnéza [24]

4.1.2 Vyšetření stoje aspekcí – trup a horní končetiny

Začíná příchodem pacienta do ordinace, kdy sledujeme pacienta, jak se pohybuje. Sledujeme orientačně chůzi, způsob svlékání, držení těla. Cílená aspekce se provádí ve stoji bez opory. Fyzioterapeut si všímá posturálního držení těla. Nejprve hodnotíme nekorigovaný stoj. Pokud pacient musí během stoje používat pomůcku, tak ji zapíšeme. V rámci vyšetření jsem se zaměřila jsem se na trup a horní končetiny [24].

4.1.3 Vyšetření pomocí olovnice

Měření olovnicí se dá použít při statickém vyšetření zezadu pro hodnocení osového postavení páteře, zepředu pro osové postavení trupu a zboku pro hodnocení osového postavení těla [24].

4.1.4 Antropometrie horních končetin

Délkové a obvodové rozměry horních končetin se uvádí v centimetrech.

Tabulka 2 – Použité vyšetřovací metody – antropometrie horních končetin – délkové rozměry

Rozměr	**Body na těle od A do B**
Délka horních končetin	acromion – daktylion
Délka paže a předloktí	acromion – processus styloideus radii
Délka paže	acromion – laterální epikondyl humeru
Délka předloktí	olecranon – processus styloideus ulnae
Délka ruky	processus styloideus radii et ulnae – daktylion

[24]

Tabulka 3 – Použité vyšetřovací metody – antropometrie horních končetin – obvodové rozměry

Rozměr	**Jak se měří**
Obvod paže relaxované	Největší obvod svalstva při volně visící HK
Obvod paže při kontrakci	Měří se při maximální izometrické kontrakci flexorů a
Obvod loketního kloubu	V ohbí loketního kloubu při flektovaném lokti 30°.
Obvod předloktí	V nejsilnějším místě horní třetiny předloktí.
Obvod zápěstí	Přes oba processus styloidei
Obvod přes hlavičky	Kolem metakarpů.

[24]

Vyšetření dynamiky páteře

Měřením zjišťujeme pohyblivost jednotlivých úseků páteře nebo celé páteře. Měříme Schoberovu vzdálenost, Stiborovu, Forestierovu fleche, Čepojovu vzdálenost, Ottovu inklinační a reklinační vzdálenost, Thomayerovu vzdálenost a lateroflexi [24].

4.1.5 Goniometrie

Goniometrie je měření rozsahů kloubní pohyblivosti. Důležitá je u každého měření výchozí poloha, fixace, přiložení goniometru a variační šíře. Měříme v rovině sagitální, frontální a transverzální a podle jejich os. Rozsah kloubní pohyblivosti je dán hlavicí a jamkou, kontaktem kostěných segmentů a jejich výběžků, napětím a rozložením měkkých tkání, volností kloubního pouzdra a ligament, věkem, pohlavím, zaměstnáním. Kloubní rozsah vždy měříme u obou horních končetin pro porovnání. K měření jsem použila standartní goniometr. Měřila jsem rozsahy na horních končetinách aktivně i pasivně [25].

4.1.6 Svalový test dle Jandy

Svalový test je analytická vyšetřovací metoda, která je zaměřena v principu k určení síly jednotlivých svalových skupin. Pomáhá při určení rozsahu a lokalizace léze motorických periferních nervů a stanovení postupu regenerace.

Rozeznáváme několik stupňů svalové síly: může překonat zjevně kladený odpor, může překonat pouze gravitaci, pohybovat částí těla s vyloučením gravitace a záškub svalu.

Rozeznáváme tyto základní stupně:

- Stupeň 5 – normální – odpovídá svalu s velmi dobrou funkcí, sval je schopen při plném rozsahu pohybu překovat značný vnější odpor. Odpovídá tedy 100 % normálu.
- Stupeň 4 – dobrý – odpovídá přibližně 75% síly normálního svalu. Sval provede pohyb v celém rozsahu a dokáže překonat středně velký odpor.
- Stupeň 3 – slabý – odpovídá přibližně 50% síly normálního svalu. Sval vykoná pohyb v celém rozsahu pohybu a dokáže překonat gravitaci.
- Stupeň 2 – velmi slabý – odpovídá přibližně 25% síly normálního svalu. Takový sval je schopen provést pohyb v celém rozsahu, ne však proti gravitaci
- Stupeň 1 – záškub – odpovídá přibližně 10% zachování normální svalové síly. Sval se při pokusu o pohyb smrští.
- Stupeň 0 – nula – při pokusu o pohyb sval nejeví známky stahu. [23]

4.1.7 Vyšetření hypermobility dle Jandy

Rozeznáváme tři druhy hypermobility: 1. místní, 2. generalizovanou a 3. konstituční. Vyšetření hypermobility spočívá ve vyšetření rozsahu kloubní pohyblivosti. I vyšetření pasivně dosažitelného rozsahu pohybu v kloubu je vyšetřením hypermobility. U vyšetření rozlišujeme jednotlivé segmenty těla.

Dle Jandy vyšetřujeme:

- Zkoušku rotaci hlavy
- Zkoušku „šály“
- Zkoušku zapažených paží
- Zkoušku založených paží
- Zkoušku extendovaných loktů
- Zkoušku sepjatých rukou
- Zkoušku sepjatých prstů
- Zkoušku předklonu
- Zkoušku úklonu
- Zkoušku posazení na paty [23]

4.1.8 Odporové testy

Bolest při vyšetření pohybů proti odporu ukazuje na postižení šlach a svalů, které se na pohybu podílejí. Pro vyšetření rotátorové manžety hodnotíme izometrické kontrakce proti malému odporu v abdukci, zevní a vnitřní rotaci. Kontrolujeme pohyb a při jednostranném vyšetření fixujeme lopatku. Celkově posuzujeme bolestivost i svalovou sílu. Test na abdukci je pozitivní při lézi m. supraspinatu. Test na zevní rotaci je pozitivní při lézi m. infraspinatus a m. teres minor. Test na vnitřní rotaci je pozitivní při lézi m. subscapularis a m. teres major [6].

4.1.9 Vyšetření reflexních změn

Do vyšetření reflexních změn se řadí vyšetření měkkých tkání, kde nás zajímá vlhkost, teplota, jemnost či drsnost kůže, mechanický odpor, pružnost, posunlivost kůže a zda dojde k vyvolání bolesti. Dále se sem řadí vyšetření pojivové tkáně a fascií

– posunlivost, pružení, vyšetření aktivních jizev, vyšetření spoušťových bodů ve svalech (dále jen TrPs) a reflexní změny na okostici [6, 27].

4.1.10 Vyšetření kloubní pohyblivosti

Vyšetřujeme pasivně bariéru kloubní vůle (joint play), kdy ucítíme první odpor. Odpor je velice poddajný, měkký a málo pruží. Posouváme kloubní komponenty proti sobě nebo je distrahujeme a u bariéry dochází k fenoménu uvolnění. Tím se bariéra normalizuje [27].

4.1.11 Vyšetření pohybových stereotypů dle Jandy

Pro ramenní kloub vyšetřujeme pohybový stereotyp abdukci v rameni a klik - vzpor. Dbáme na to, aby vyšetřovaný prováděl třikrát pohyb pomalu, jak je zvyklý, bez instrukcí vyšetřujícího a manuálního kontaktu. Po analýze se snažíme zjistit na kolik je stereotyp fixován. K nácviku změny pohybového stereotypu se využívá prvků například z metody sestry Kenny [24].

4.1.12 Vyšetření chůze

Sledujeme pohledem šířku baze, rytmus kroku, délku kroku, stabilitu chůze, rychlost, souhyby v rameni a v lokti, rotaci těla a postavení pánve. Posuzujeme typ chůze dle Jandy – zda jde o akrální, peroneální, proximální. Případně hodnotíme i používání pomůcek [24].

4.1.13 Vyšetření zkrácených svalů dle Jandy

Při vyšetření zkrácených svalů nebo svalových skupin se jedná o změření pasivního rozsahu pohybu v kloubu v takové pozici a směru, abychom obsáhli izolovanou, přesně danou svalovou skupinu. Pro testování je třeba dodržovat přesnou výchozí polohu, správnou fixaci a směr pohybu [25].

Svalové zkrácení hodnotíme stupni:

0 – nejde o zkrácení;

1 – malé zkrácení

2 – velké zkrácení [25]

4.1.14 Vyšetření kloubní pohyblivosti

Vyšetřila jsem klouby horní končetiny. Vyšetření se provádí technicky identicky jako mobilizace. Vyšetřujeme anterioposteriorní posun, laterolaterální posun, distrakci, rotaci a zaúhlení. Kloub musí být v neutrálním postavení, aby bylo uvolněno kloubní pouzdro. Ruce terapeuta jsou co nejblíže ke kloubní štěrbině. Fixujeme proximální kostěnou část a manuální kontakt je vždy na distální kostěné části kloubu. Vždy začínáme mírnou distrakcí [27].

4.1.15 Vyšetření dechového stereotypu dle Koláře

Jde o vyšetření stereotypu dýchání, pomocí nějž můžeme zhodnotit správnost zapojení a aktivace bránice a jejího funkčního vztahu s břišními svaly. Vyšetření lze provádět vsedě, vestoje, i v leže na zádech a jeho podstatou je palpace dolních žeber a auxiliárních svalů a sledování pohybů žeber. Podle Koláře je dýchání rozděleno na brániční a kostální, kdy u bráničního dýchání během palpace zjišťujeme, jestli se mezižeberní prostory a dolní část hrudníku správně rozšiřují a svaly jsou relaxované [6].

4.1.16 Neurologické vyšetření

Na horních končetinách se provádí se snahou zjistit poruchy kvality senzitivní aference, tzn. především se vyšetřuje povrchové (exterocepce) a hluboké čití (propriocepce). Vyšetření exterocepce zahrnuje zjištění stavu algického, taktilního a termického čití. U propriocepce se hodnotí pohybocit a polohocit na akru HKK. Vyšetřila jsem také fyziologické a patologické reflexi na horních i dolních končetinách. Vždy vyšetřujeme obě končetiny pro porovnání a rozlišení i detailních rozdílů [30].

4.1.17 Vyšetření úchopu

Hlavní typy úchopu jsou úchop digitopalmární, palmární s palcovým zámkem, se subterminální pozici palce a ukazováku, s terminální pozici palce a ukazováku – štipec a špendlík, laterální opozice. Hodnotíme se provedení v obou zápěstích pacienta [6].

4.1.18 Vyšetření posturální stabilizace a posturální reaktibility

Při vyšetření podle svalového testu může sval dosahovat maximálních hodnot, ale jeho zapojení v konkrétní posturální situaci může být nedostatečné. Hodnotíme, zda se kloub při stabilizaci vychyluje nebo zůstává v neutrálním postavení. Dále zda aktivita hlubokých a povrchových svalů potřebné síly či je nadměrná a také symetrii zapojení stabilizačních svalů a jejich časové zapojení (timing). Základem vyšetření je posouzení svalové souhry zajišťující stabilizaci páteře, pánve a trupu jako základu pohybu končetin. V souvislosti s tématem práce jsem vyšetřovala brániční test, test nitrobřišního tlaku a test flexe trupu [6].

4.2 Použité terapeutické postupy

4.2.1 Léčebná tělesná výchova-LTV

Kondiční cvičení má účel zamezit vzniku komplikací, přispět ke zvýšení látkové výměny, fyzické zdatnosti, urychlení regeneračních a reparačních procesů. Mezi prvky LTV jsou zahrnuty aktivní (s dopomocí/proti odporu) a pasivní pohyby, respirační fyzioterapie (dechová gymnastika), cvičení s pomůckami a na nářadí [6].

4.2.2 Techniky měkkých tkání

Měkké tkáně ošetřujeme tehdy, pokud se zde nachází porucha funkce tkáně. Nejčastěji se tyto tkáně manuálně protahují a posouvají, kdy se terapeut snaží jejich funkci obnovit. Terapii předchází palpační vyšetření. Větší pozornost si zaslouží i malá jizva, která může ovlivnit funkce dalších struktur. V této práci bylo využito manuálního ošetření jizev v oblasti ramenního kloubu po operačním výkonu a ošetření hypertonických svalů [24].

4.2.3 Metody na neurofyziologickém podkladě

4.2.3.1 Prioprioreceptivní neuromuskulární facilitace (PNF)

PNF je metoda na neurofyziologickém podkladě. Cíleně ovlivňuje aktivitu motorických neuronů předních rohů míšních prostřednictvím aferentních impulsů, ze svalových, šlachových a kloubních proprioreceptorů. Facilitace dosahujeme pomocí hmatů, pasivních i aktivních pohybů a statických pohybů proti odporu. Důležité jsou

standartní pohybové vzorce, ve kterých hraje významnou roli diagonální a spirálovitý průběh pohybu. Na pohybových vzorcích se vždy podílí tři složky: flekční/ extenční, abdukční/ addukční, zevně/ vnitřně rotační Při léčebné rehabilitaci ramene se využívá 1. a 2. extenční diagonála. V této práci jsem využila techniky opakované kontrakce, rytmické stabilizace a stabilizačního zvratu [22].

4.2.3.2 Postizometrická relaxace

1.krokem je dosáhnout předpětí ve směru mobilizace. 2. krok spočívá v tom, že pacient klade odpor o minimální síle proti zamýšlené mobilizaci po dobu alespoň 5 sekund. Ve 3. kroku dáváme pacientovi pokyn "povolte!". Ve 4. kroku pacient relaxuje, dochází k fénoménu uvolnění, který terapeut sleduje až do konce. Ze získaného postavení lze postup opakovat [6].

4.2.3.3 Centrace kloubu dle Čápové

Je to takové postavení kloubu, kdy jsou kloubní plochy v maximálním kontaktu a síly působící na kloub jsou rovnoměrně rozloženy. Kloubní pouzdra a vazy jsou v minimálním napětí. Centrované postavení je střední nebo neutrální poloha, která umožňuje ideální statické zatížení. Centrace ramene dle Čápové je technika v rámci konceptu Bazálních programů a neoddělitelně souvisí s posturálním nastavením celého těla [6].

4.2.3.4 Mobilizace kloubů

Nejčastěji se mobilizují klouby s omezeným rozsahem pohyblivosti, tzv. funkční blokádou v oblasti páteře a končetinových kloubů. Kromě fenoménu uvolnění se u kloubů používá pružení po dosažení bariéry. V této práci jsem použila mobilizaci lopatky [31].

4.2.3.5 Koncept spirální stabilizace (SM systém)

Systém funkční stabilizace a mobilizace páteře využívá pomocí pružných lan horizontálního zřetězení svalových smyček trupu a horních končetin. U ramene se používá k posílení dolních fixátorů lopatek a relaxaci horních fixátorů lopatky s protažením pektorálních svalů. [33]

4.2.3.6 Stabilizační terapie s oscilujícími tyčemi

Propriomed nebo flexibar se využívá pro zvýšení posturální stabilizace páteře, včetně lopatky a zvýšení kvality funkce lokálního stabilizačního hlubokého systému a následně globálních stabilizátorů zad. [22]

4.2.3.7 Akrální koaktivační terapie (ACT)

Metoda ACT využívá základní myšlenek metody Roswithy Brunkow a rozvíjí vybrané neurofyziologické principy. Vzpěr v ACT se provádí o kořeny rukou a pat. ACT využívá pohybové vzory, pomocí kterých pacient dosahuje napřímení páteře, stabilizace končetin a trupu v závislosti na opoře o akrum. Pohyb aker má významou reprezentaci v mozkové kůře [32].

4.2.3.8 Dynamická neuromuskulární stabilizace (DNS)

Dynamickou neuromuskulární facilitací podle Koláře ovlivňujeme funkci svalů v jeho posturálně lokomoční funkci. Za statické situace i při pohybu jsou pohybové segmenty zpevněny koativační synergií. V případě insuficience svalu jde o posturální instabilitu a důsledkem je stereotypní přetěžování. U pacientů s posturální instabilitou je začínáme s ovlivněním koordinace trupové stabilizace. Cvičení vychází základního posturálního vzoru pro cílený pohyb horních a dolních končetin. Důležitým předpokladem pro fyziologickou stabilizaci páteře je ovlivnění a postavení hrudníku [6].

4.2.3.9 Spiraldynamik

Koncept anatomicky správného pohybu. Metoda funguje na principu polarity, klenby, vlny, vzpřímení a spirály. Cvičení je zaměřené i na cvičení v běžném životě, při chůze a jízdě autem [34].

4.2.3.10 Kinesiotaping

Terapeutické využití pružného tejpu vychází z neurofyziologie umožňující aktivaci těla vlastní reparačních schopností při zachování možnosti přirozeného pohybu. V této práci jsem použila kinesiotaping ramenního, akromioklavikulárního kloubu inhibiční a stabilizační technikou [36].

5 SPECIÁLNÍ ČÁST

5.1 Kazuistika č. 1

Muž byl vybrán na základě své diagnózy a toho, že navštěvoval rehabilitační oddělení Oblastní nemocnice Kladno.

5.1.1 Osobní údaje

Iniciály: J. Č.
Pohlaví: Muž
Věk: 73 let
Výška: 174 cm
Váha: 82 kg
Lateralita: pravák
TK 128/83, P 76/ min

5.1.2 Indikace k rehabilitaci

provedení reverzní TEP ramene – nedostatečný rozsah pohybu, bolestivost ramenního kloubu, posílení oslabených svalů dle svalového testu

5.1.3 Výpis ze zdravotní dokumentace

V prosinci 2018 byla diagnostikována diagnóza M1901 – primární artróza v ramenní krajině s degenerativními jizvami ve všech svalech rotátorů kvůli přetrvávající velké bolestivosti. Byla aktivně i pasivně omezena abdukce nad 80°, vázly i rotace. Byla zjištěna také hypotrofie m. deltoideus a m. infraspinatus. Pacientovi byla doporučena aloplastika pravého ramene.

5. 8. 2019 byla provedena reverzní TEP pravého ramene a dalších 5 týdnů měl pacient horní končetinu v závěsu.

První kontrola byla provedena rehabilitačním lékařem v Oblastní nemocnici Kladno dne 12. 9. 2019. Bolesti měl pouze při rozcvičování, jizva na pravém ramenním kloubu byla zhojena, palpačně nebolela. Flexi v ramenním kloubu aktivně udělal jen 15°, pasivně byla flexe 70°. Abdukci aktivně udělal 25°, pasivně byla změřena 70°, rotace vnitřní 30°. Lékařem byla povolena rotace zevní i vnitřní do 30°.

Kontrola byla provedena dne 29. 10. 2019. Při kontrole bolesti má jen při větší zátěži, nejhorší je aktivní elevace, sebeobsluhu zvládá.

Dne 19.12. 2019 byl proband na další kontrole v Oblastní nemocnici Kladno a zlepšena byla zejména aktivní hybnost. Proband byl odeslán na další ambulantní rehabilitace do Oblastní nemocnice Kladno pro zvýšení rozsahů pohybů, posílení svalů dle svalového testu. Pacient docházel také na motodlahu.

5.1.4 Rentgenové snímky pacienta před a po operaci

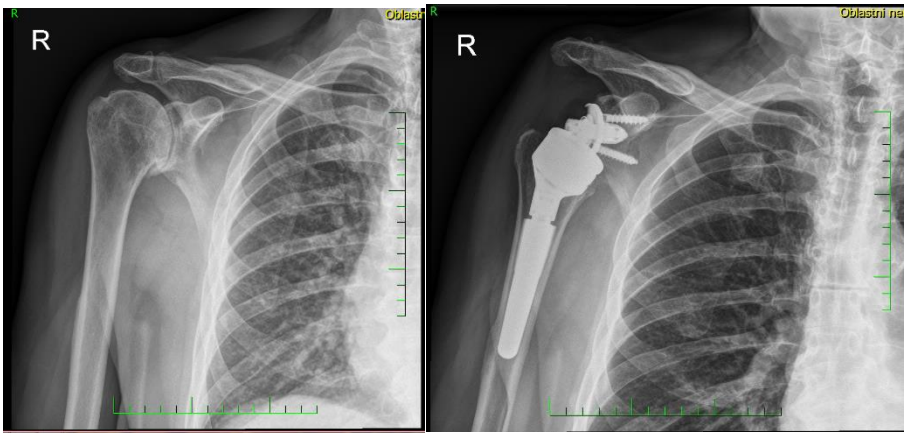

Obrázek 5 – Rentgenové snímky pacienta z kazuistiky č.1 – před a po provedení reverzní TEP (zdroj: Oblastní nemocnice Kladno)

5.1.5 Vstupní kineziologický rozbor

5.1.5.1 Anamnéza

Nynější onemocnění (NO): bolest pravého ramena, omezená hybnost, potíže při oblékání a při běžných denních činnostech. Pacient pociťuje bolest na stupni 5, omezuje jej při práci na zahradě.

Osobní anamnéza (OA): zlomenina klíční a loketní kosti pravé HK 2009, dlouhodobé bolesti pravého ramene, prediabetes, srdeční arytmie

Rodinná anamnéza (RA): ICHS, diabetes, srdeční arytmie u sestry

Pracovní anamnéza (PA): je v důchodu, stará se o domácnost a o zahradu na chatě, stará se o chatu

Sociální anamnéza (SA): žije s manželkou v bytě, na chatě na venkově

Sportovní anamnéza (SA): turistika a nordic walking

Alergologická anamnéza (AA): neguje

Farmakologická anamnéza (FA): Eligius, Purinol, Prestarium, Apo Ome, Betaloc, Kapidin, Lip. Fix.

Abúzus: alkohol příležitostně, kouření neguje, drogy neguje

5.1.5.2 Vyšetření stoje aspekcí

Pohled zezadu:

Tabulka 4 - Kazuistika č. 1 - Vyšetření stoje aspekcí, pohled zezadu

Hodnocená oblast	Výsledek
Symetrie zadních spin	Levá níže
Symetrie crist	stejně vysoko
Thorakobrachiální trojúhelník	Levý větší
Symetrie lopatek	Symetrické
Symetrie trapézových svalů	Pravý větší
Hlava	Postavení více vpravo

Pohled zepředu:

Tabulka 5 - Kazuistika č. 1 - Vyšetření stoje aspekcí, pohled zepředu

Ploska nohy	Plochá
Symetrie crist	Vpravo výš
Symetrie pupku	Více vpravo
Thorakobrachiální trojúhelník	Pravý větší
Symetrie ramen	Vpravo výš
Symetrie klíčních kostí	Vpravo výš
Symetrie obličeje	Symetrický

Pohled z boku:

Tabulka 6 - Kazuistika č. 1 - Vyšetření stoje aspekcí, pohled z boku

Hodnocená oblast	Levý bok	Pravý bok
Hyperlordóza, postavení pánve	Hyperlordóza L, Cp	Hyperlordóza L, Cp
Záda (lordóza, kyfóza)	Hrudní kyfóza	Hrudní kyfóza
Postavení ramen	V protrakci	V protrakci
Postavení hlavy	Ve výrazném předsunu	Ve výrazném předsunu
Postavení uší	4 cm před rameny	4 cm před rameny

5.1.5.3 Vyšetření stoje pomocí olovnice

- Z týlního hrbolu – olovnice se dotýká v oblasti hrudní páteře, prochází intergluteální rýhou a dopadá za dolní končetiny.
- Ze zevního zvukovodu – olovnice jde 4 cm před ramenním kloubem, 2 cm před kyčelním kloubem a dopadá 5 cm před zevní kotník
- Z processus xyphoideus – olovnice prochází středem pupíku a dopadá před dolní končetiny

5.1.5.4 Vyšetření chůze

Tabulka 7 - Kazuistika č. 1 - Vyšetření chůze

Hodnotíme	Výsledek
Šířka baze	10 cm
Délka kroku	46 cm
Rytmus kroku	Rytmicky střídá pravou a levou DKK
Stabilita chůze	Chůze je klidná a stabilní
Rychlost	Pacient udělá 97 kroků za minutu
Souhyby v rameni	Fyziologický
Souhyby v lokti	Fyziologický
Rotace těla	Fyziologická
Typ chůze dle Jandy	Peroneální
Postavení pánve	Pánev je anteverzi a mírné torzi

5.1.5.5 Modifikace chůze

Chůze se zavřenýma očima je nekoordinovaná, chůzi ve dřepu neudělá po bolest kolen, chůzi po špičkách a po patách neudělá – bojí se pádu, ostatní modifikace chůze (o zúžené bázi, po měkkém povrchu, chůze pozpátku, s kognitivním úkolem) jsou fyziologické.

5.1.5.6 Antropometrie horních končetin

Antropometrie byla naměřena u obou HKK. Ostatní rozměry byly fyziologické.

Tabulka 8 - Kazuistika č. 1 - Antropometrie horních končetin

Délka	**Levá HK**	**Pravá HK**
Acromion-dactilion (celá HK)	74 cm	74 cm
Acromion-processus styloideus radii (paže a předloktí)	57 cm	57 cm
Acromion-laterální epicondyl humeru (paže)	32 cm	32 cm
Olecranon-processus styloideus ulnae (předloktí)	25 cm	25 cm
Spojnice mezi processus styloideus ul.+ rad.-dactilion (ruka)	17 cm	17 cm
Dactilion-dactilion (rozpětí paží)	160 cm	160 cm

5.1.5.7 Obvody horních končetin

Tabulka 9 - Kazuistika č. 1 - Antropometrie horních končetin, obvodové míry

Obvody	**Levá HK**	**Pravá HK**
M. biceps brachii relaxovaný	29 cm	29 cm
M. biceps brachii v kontrakci	33 cm	33 cm
Přes loketní kloub-přes olecranon	26 cm	26 cm
Přes nejširší místo předloktí	24 cm	24 cm
Přes zápěstí	18 cm	18 cm
Přes hlavičky metakarpů	19 cm	19 cm

5.1.5.8 Vyšetření pohybových stereotypů dle Jandy

1) **Abdukce v rameni**

Tabulka 10 - Kazuistika č. 1 - Vyšetření pohybových stereotypů dle Jandy, Abdukce v rameni

Fyziologie	**Pořadí zapojených svalů**
1. m.supraspinatus	3.
2. m.deltoideus	4.
3. m.trapezius-kontralaterálně	1.
4. m.trapezius-homolaterálně	2.
5. m.quadratus lumborum	5.
6. peroneální svaly-kontralaterálně	6.

2) **Klik**– pacient provedl modifikaci stereotypu kliku ve stoji u zdi. Pravé rameno bylo výš. Ve fázi zvednutí dolní úhly lopatek odstávaly. Pacient má dysfunkci rombických svalů.

5.1.5.9 Vyšetření hlubokého stabilizačního systému

Vyšetření dechového stereotypu: kostální typ, dýchání je horní hrudní, hrudník se jen minimálně rozšiřuje.

Testy hlubokého stabilizačního systému dle Koláře:

- **Brániční test:** nedochází k laterálnímu rozšíření dolního hrudníku, sternum se pohybuje kraniokaudálně, bránice se tedy neoplošťuje.
- **Test nitrobřišního tlaku:** tlak proti mému odporu je oslabený, při aktivaci převažuje horní část m. rectus abdominis a m. obliquus externus abdominis, břišní stěna se v horní polovině vtahuje, umbilicus se pohybu kraniálně
- **Test flexe trupu**: vyklenuje se laterální skupina břišní svalů, objevuje se diastáza břišní stěny

5.1.5.10 Goniometrie

Rozsahy v kloubu jsou naměřené u operované PHK. Naměřené hodnoty u LHK byly fyziologické. Hodnoty jsou naměřené standartním goniometrem. Hodnoty byly naměřené aktivně i pasivně.

Tabulka 11 - Kazuistika č. 1 - Goniometrie PHK

PHK	Aktivně	Pasivně
Ramenní kloub		
S (sagitální rovina)	30-0-90	30-0-100
F (frontální rovina)	70-0-0	110-0-0
T (transverzální rovina)	0-0-90	0-0-90
R_{F90} (rotace)	20-0-30	30-0-30
Loketní kloub		
S (sagitální rovina)	0-0-120	0-0-130
R (rotace)	80-0-85	90-0-90
Zápěstí		
S (sagitální rovina)	60-0-55	60-0-60
F (frontální rovina)	20-0-35	20-0-35

5.1.5.11 Vyšetření zkrácených svalů dle Jandy

Tabulka 12 - Kazuistika č. 1 - Vyšetření zkrácených svalů dle Jandy

Sval	Vlevo	Vpravo
m. sternocleidomastoideus	1	1
m. levator scapulae	2	1
m. trapezius – horní část	2	2
m. pectoralis major – část sternální dolní	1	2
m. pectorales major – část sternální střední a horní	2	1
m. pectorales major – část klavikulární a m. pectorales minor	0	1

5.1.5.12 Vyšetření svalové síly PHK dle Jandy

Tabulka 13 - Kazuistika č. 1 - Vstupní vyšetření svalové síly PHK

Pohyb	Vpravo	Vlevo
Addukce lopatky	3	4
Kaudální posunutí s addukcí	3 (OP)	4
Elevace lopatky	3	4-
Abdukce s rotací	3-	5
Ramenní kloub		
Flexe v ramenním kloubu	3-	4
Extenze v ramenním kloubu	3	4+
Abdukce v ramenním kloubu	2+ (OP)	4
Horizontální abdukce v ramenním kloubu	3 (OP)	3
Horizontální addukce v ramenním kloubu	3 (OP)	4
Zevní rotace v ramenním kloubu	2+ (OP)	4-
Vnitřní rotace v ramenním kloubu	3 (OP)	5
Loketní kloub		
Flexe v loketním kloubu	4	4
Extenze v loketním kloubu	4	5
Supinace předloktí	4	4
Pronace předloktí	4	5
Zápěstí		
Flexe s addukcí (zápěstí)	5	5
Flexe s abdukcí (zápěstí)	4	4
Extenze s addukcí (zápěstí)	5	5
Extenze s abdukcí (zápěstí)	3-	4

5.1.5.13 Vyšetření pohyblivosti páteře

Tabulka 14 - Kazuistika č.1- Vyšetření dynamiky páteře

Zkouška	Naměřeno
Thomayerova	15 cm
Forestierova Fleche	4 cm
Schoberova vzdálenost (Lp)	5 cm
Stiborova vzdálenost (Thp, Lp)	5 cm
Čepojovova vzdálenost (Cp)	4 cm
Ottova inklinační vzdálenost (Thp.)	2 cm
Ottova reklinační vzdálenost (Thp.)	1 cm
Lateroflexe	L-13 cm, P-13 cm

5.1.5.14 Vyšetření úchopu

Úchopy (štipec, špetka, laterální úchop, kulový úchop, háček, válcový úchop) byly fyziologické.

5.1.5.15 Vyšetření reflexních změn dle Lewita

Vyšetření jizvy: Jizva na pravém rameni zepředu je asi 16 cm dlouhá, na pohmat citlivá a tužší, na dolním i horním konci mírně přisedlá.

Vyšetření kůže: Kůže horních končetin je bilat. dostatečně hydratovaná, teplota v normě. Na dolních končetinách také v normě. V oblasti krční páteře je omezená posunlivost kůže. Pacientovi již rameno neotéká, verifikovala jsem atropometricky.

Vyšetření podkoží: posunlivost Kiblerovy řasy omezená v oblasti bederní páteře. Podkoží je v oblasti horních i dolních končetin palpačně volné.

Vyšetření fascií: fascie v oblasti krční páteře a fascie C-Th přechodu s patologickou bariérou bilat., fascie pravé horní končetiny s patologickou bariérou, druhá HK a dolní končetiny bez patologické bariéry, bederní fascie patologická bariéra kraniálním směrem, kaudálním bez patologické bariéry.

Palpační vyšetření svalů:

Palpačně zjištěna bolestivost šíjového svalstva v oblasti trigger pointů v m. trapezius bilat., krátké extenzory šíje bilat., hypertonus m. trapezius, pas descendes bilat., m. levator scapulae, m. pectorales maior et minor, snížený tonus pravý m. deltoideus, m. triceps brachii, m. biceps brachii

5.1.5.16 Vyšetření kloubní vůle horních končetin dle Lewita

- interfalangové a metakarpofalangové klouby bilat. bez patologické bariéry všemi směry
- zápěstí bilat. bez patologické bariéry všemi směry
- hlavička radia bilat. bez patologické bariéry
- loketní kloub bilat. bez patologické bariéry všemi směry
- levý ramenní kloub bez patol. bariéry všemi směry, pravý ramenní kloub nevyšetřuji – operovaný kloub
- sternoklavikulární kloub bilat. bez patologické bariéry všemi směry
- scapulothorakální kloub dx. s patologickou bariérou do abdukce a zevní rotace dolního úhlu

5.1.5.17 Neurologické vyšetření

Pacient je při vědomí, orientuje se v čase, místě i v prostoru, bez fatické poruchy. Vyšetření povrchového i hlubokého čití bylo fyziologické. Vyšetření reflexů na HKK i DKK bylo v normě. Patologické reflexy zánikové (Juster, Hoffman, Mingazini) reflexy HK a iritační (Juster, Tromner, Hoffman, Babinský, Chaddock, Openheim,) HKK i DKK byly negativní. Taxe u HKK přesná. Hlavové reflexy byly bez patologického nálezu.

5.1.5.18 Modifikovaný test soběstačnosti

Tabulka 15 – Kazuistika č. 1 - Modifikovaný test soběstačnosti

Úkol	Hodnocení
Učeše se	0
Uvaří si	10
Oblékne se	5
Podá si vysoko umístěný předmět	5
Zdvihne ze země břemeno o hmotnosti 10 kg (oběma rukama)	5
Unese břemeno o hmotnosti 5 kg (v jedné ruce, nákupní taška)	10
Otevře dveře auta (zevnitř)	10
Zabouchne za sebou domovní dveře	10
Provede klik	0
Sportuje	0

Celkem bodů 55

Závěr: pacient je středně omezený v aktivitě

5.1.5.19 Odporové testy na rameno

Pacient seděl na židli a měl loketní kloub v 90° flexi. Pacient pociťuje bolest při abdukci, zevní i vnitřní rotaci, které ani nezvládá kvůli omezenému rozsahu pohybu. Na levé končetině bolest necítí.

5.1.5.20 Bolestivý oblouk dle Cyriaxe

Pacient pociťuje bolest při 70° abdukce v ramenním kloubu.

5.1.5.21 Zkoušky na hypermobilitu dle Jandy

Zkoušky na hypermobilitu dle Jandy byly u pacienta fyziologické.

5.1.5.22 Závěr vyšetření

Pacient půl roku po operaci pociťuje bolest pravého ramenního kloubu na stupni 5. Má výrazný předsun hlavy, protrakci ramenních kloubů a hrudní kyfózu. V rámci vyšetření reflexních změn přítomná palpační bolestivost v oblasti krční páteře. Kloubní vůle kromě pravého ramenního kloubu bez patologického nálezu, pravý ramenní kloub byl operovaný. Je snížena svalová síla (adduktory lopatky, vnitřní i zevní rotátory ramenního kloubu, flexory i abduktory ramenního kloubu, m. deltoideus, m. biceps brachii, m. triceps brachii). Rozsah v ramenním kloubu je několik měsíců po operaci stále

omezený a bolestivý. Zkrácen na stupeň jedna je m. sternocleidomastoideus, na stupeň dva m. levator scapulae, m. pectorales maior – hlavně sternální část i horní část m. trapezius. Neurologické vyšetření je v normě. Snížena je také dynamika páteře v oblasti krční, hrudní i bederní. Při odporových testech na pravý ramenní kloub pacient pociťuje bolest. Také při 70° abdukce v rameni dle Cyriaxe. Funkce hlubokého stabilizačního systému je nedostatečná. Reflexy jsou výbavné na obou horních končetinách, patologické reflexy nejsou přítomné. Vyšetření čití je bez patologické nálezu. Pacient je středně omezený v aktivitě kvůli bolesti ramenního kloubu.

5.1.6 Krátkodobý rehabilitační plán

Cíle terapie

- uvolnění jizvy měkkými technikami
- odstranění reflexních změn
- protažení zkrácených svalů
- odstranění hypertonu a trigger pointů m. trapezius pars descendens a krátkých extenzorů šíje bilat.
- odstranění hypertonu m. pectoralis maior et minor, m. levator scapulae
- zvýšení kloubního rozsahu ramenního kloubu
- posílení oslabeného svalstva ramene a dolních fixátorů lopatek
- snížení bolestivosti ramene a oblasti krční páteře
- nácvik autoterapie správného sedu, na protahování zkrácených svalů
- změna stereotypu pohybu v ramenním kloubu
- zlepšení mobility skalupothorakálního spojení
- zlepšení sebeobsluhy

Návrh terapie

- PIR na m. trapezius, krátké extenzory šíje bilat.
- respirační fyzioterapie, m. levator scapulae, m. pectoralis maior a minor
- PIR s protažením m.sternocleidomastoideus, m. levator scapulae, m. pectoralis maior et minor, m. trapezius
- aktivace hlubokého stabilizačního systému pomocí lokalizovaného dýchání, aktivace m. transversus abdominis a mm. multifidi

- metoda PNF– posilovací techniky na oslabené svaly v diagonálách horních končetin, technika rytmické stabilizace
- cvičení na oslabené svaly a na rozsah pohybu proti odporu, s pomůckami
- měkké techniky zaměřené na jizvu, na kůži, krční a C-Th fascii, krátké extenzory šíje a m. trapezius
- cvičení podle akrální koaktivační terapie, konceptu SM – systém a konceptu Spiraldynamik
- stabilizační terapie oscilujícími tyčemi s využitím kmitající tyče-flexibar
- kinesiotaping na pravé rameno

5.1.7 Dlouhodobý rehabilitační plán

Cíle terapie

- dosažení cílů z krátkodobého rehabilitačního plánu
- dosažení co největšího rozsahu pohybu pravého ramene
- osvojení optimálního zapojení hlubokého stabilizačního systému
- posílení oslabených svalů – pomocí metod kondičního cvičení, PNF, proti odporu
- nácvik správného stoje, osvojit si správný stereotyp chůze a sedu
- osvojení fyziologického stereotypu dýchání
- aktivace hlubokého stabilizačního systému v různých polohách
- zlepšení pohybové stereotypy a kvalitu sebeobsluhy
- zařazení lehké sportovní aktivity

5.1.8 Průběh terapie

Celkem proběhlo 10 terapií ve frekvenci 1x týdně. Terapie probíhaly na přání pacienta v mém bytě. Pacient během terapie spolupracoval, cvičení nezanedbával. Stěžoval si na bolest pravého ramene, hlavy a hrudní páteře. Má výrazný předsun hlavy a protrakci ramen. Pacient v pravé horní končetině neudržel hrnek s kávou a měl potíže s oblékáním. Během terapie namáhal také ramenní kloub při práci na zahradě. Nafocené cviky z instruktáže na cvičení na doma jsou v příloze 6.

Terapeutická jednotka č.1 (3. 1. 2020)

Proveden vstupní kineziologický rozbor na ambulantní rehabilitaci v Oblastní nemocnici v Kladně pro určení další terapie. Kineziologický rozbor se skládal z vyšetření stoje, mobility a chůze, reflexních změn, kloubní vůle, palpačního vyšetření, antropometrického vyšetření dle Jandy, goniometrie dle Jandy, svalového testu dle Jandy, vyšetření zkrácených svalů dle Jandy, vyšetření hypermobility dle Jandy a neurologického vyšetření.

Po vyšetření jsem provedla měkké techniky na jizvu, m. trapezius a krátké extenzory šíje a PIR na svaly v hypertonu na m. levator scapulae, m. pectoralis maior a m. pectoralis minor. Také jsem edukovala pacienta o správném centrovaném postavení ramenního kloubu při cvičení a korigovala jsem pacientův předsun hlavy.

Terapeutická jednotka č. 2 (10. 1. 2020)

- TMT na jizvu, krční a C-Th fascii, krátké extenzory šíje, m. trapezius, m. levator scapulae a m. pectoralis maior bilat. dle Lewita
- reedukace sedu dle Brugger konceptu, korigovaný sed
- PIR m. trapezius a krátkých extenzorů šíje, m. levator scapulae, m. pectoralis maior a minor dle Lewita
- PIR s protažením dle Jandy m. trapezius, m. pectoralis maior, m. levator scapulae, m. sternocleidomastoideus
- pasivní protažení svalů PRK
- izometrické posilování m. deltoideus, m. biceps brachii a m. triceps brachii dexter
- aktivní a pasivní pohyby PHK do flexe, abdukce, vnitřní a zevní rotace
- mobilizace pravé lopatky
- **instruktáž cvičení na doma –** AGR na m. trapezius, m. levator scapulae, mm. pectorales, protažení paravertebrálních svalů vsedě, posilování m. biceps brachii, m. deltoideus s Therabandem

Terapeutická jednotka č. 3 (17.1. 2020)

- kontrola korigovaného sedu dle instrukce k autoterapii
- nácvik autoterapie cervikokraniálního skloubení retrakcí hlavy
- TMT na jizvu, podkoží, krční a C-Th fascii, krátké extenzory šíje m. trapezius dle Lewita
- PIR m. trapezius a krátkých extenzorů šíje bilat. dle Lewita
- PIR s protažením dle Jandy na m. pectoralis maior et minor bilat., m. levator scapulae bilat.
- PNF– posilovací techniky na oslabené svaly, techniky rytmické stabilizace a stabilizačního zvratu, spojení techniky s posilovací gumou v 1. a 2. diagonály HK
- posilování proti mému odporu m. deltoideus, m. supraspinatus, m. teres maior et minor, VP: leh na zádech
- posilování dolních fixátorů lopatek: VP: leh na břiše, nohy přes okraj lehátka, pacient addukuje lopatky, výdrž 10s, relaxace
- lokalizované dýchání do břicha, aktivace bránice s výdechem se stažením žeber kaudálním směrem
- aktivní a pasivní pohyby PRK do flexe, abdukce, zevní a vnitřní rotace
- mobilizace pravé lopatky do abdukce
- **instruktáž cvičení na doma** – stejné jako v terapeutické jednotce č. 2 + posilování dolních fixátorů lopatek a nácvik lokalizovaného dýchání do břicha

Terapeutická jednotka č. 4 (24.1. 2020)

- TMT na jizvu, podkoží, krční a C-Th fascii, krátké extenzory šíje m. trapezius dle Lewita
- PIR m. trapezius a krátkých extenzorů šíje bilat. dle Lewita
- PIR s protažením dle Jandy na m. pectoralis maior et minor bilat., m. levator scapulae bilat.
- izometrické posilování mm. rhomboideii: VP: leh na břiše, nohy přes okraj lehátka, pacient addukuje s výdechem lopatky k sobě a rotuje jejich dolní okraj mediálně
- aktivní a pasivní pohyby pravého RK do flexe, abdukce, zevní a vnitřní rotace

- mobilizace pravé lopatky do abdukce
- **instruktáž cvičení na doma** – stejné jako v terapeutické jednotce č. 3 + cvičení s tyčí do flexe, abdukce, vnitřní rotace

Terapeutická jednotka č. 5 (31.1. 2020)

- TMT na jizvu, podkoží, krční a C-Th fascii, krátké extenzory šíje m. trapezius dle Lewita
- PIR m. trapezius a krátkých extenzorů šíje bilat. dle Lewita
- PIR s protažením dle Jandy na m. pectoralis maior et minor bilat., m. levator scapulae bilat.
- PNF–posilovací technika opakované kontrakce na oslabené svaly v diagonálách 1. a 2. horní končetiny
- PNF technika dynamického zvratu anteriorní elevace a posteriorní deprese lopatky
- **instruktáž cvičení na doma** – stejné jako v předchozích terapeutických jednotkách + cvičení s odporem Therabandu do flexe, abdukce, zevní a vnitřní rotace, nácvik AGR na m. sternocleidomastoideus

Terapeutická jednotka č. 6 (7. 2. 2020)

- opakování cvičení na doma
- TMT na jizvu, podkoží, krční a C-Th fascii, krátké extenzory šíje m. trapezius dle Lewita
- PIR m. trapezius a krátkých extenzorů šíje bilat. dle Lewita
- PIR s protažením dle Jandy na m. pectoralis maior et minor bilat., m. levator scapulae bilat.
- PNF– posilovací techniky na oslabené svaly, techniky rytmické stabilizace a stabilizačního zvratu, spojení techniky s posilovací gumou v diagonálách horních končetin
- metoda PNF-technika dynamického zvratu anteriorní elevace a posteriorní deprese lopatky, VP: leh na pravém boku
- centrace ramene dle Čápové
- mobilizace pravé lopatky do abdukce

- **instruktáž cvičení na doma –** s odporem Therabandu extenze lokte v 90° flexi ramenního kloubu, tah Therabandu „výtah“ střídavě jedné a druhé horní končetiny

Kontrolní kineziologický rozbor

V polovině terapií jsem provedla kontrolní kineziologický rozbor: zaměřila jsem se na goniometrii, svalový test a vyšetření zkrácených svalů dle Jandy. Pacient udělal aktivně flexi 100°, abdukci 85°, zevní rotaci 30°, vnitřní rotaci 35°. Svalová síla ve všech svalech ramenního kloubu dle svalového testu se zvýšila na stupeň 3. Svalové zkrácení se zlepšilo u m. trapezius na stupeň 1.

Terapeutická jednotka č. 7 (14. 2. 2020)

- TMT na jizvu, podkoží, krční a C-Th fascii, krátké extenzory šíje a m. trapezius dle Lewita
- PIR m. trapezius, krátké extenzory šíje bilat. dle Lewita
- PIR s protažením dle Jandy na m. trapezius, m. pectoralis maior et minor, m. levator scapulae, m. sternocleidomastoideus
- PIR na flexory, abduktory, zevní a vnitřní rotátory PRK
- posilování m. serratus anterior metodou a mm. rhomboideii PNF technikou opakované kontrakce s odporem: anteriorní elevace a deprese lopatky
- posilování metodou PNF technikou opakované kontrakce, 1. a 2 diagonála HKK
- centrace ramene dle Čápové
- mobilizace pravé lopatky
- stabilizační a posilovací cvičení s kmitající tyčí-flexibar v leže na boku
- **instruktáž cvičení na doma**:
    - posilování flexorů, abduktorů ramene s činkami 0,5 kg ve stoji a s odporem Therabandu
    - posilování flexorů a zevních rotátorů ramenních kloubů s tyčí
    - cvičení na zlepšení mobility hrudní páteře dle Kaltenborna v opoře na čtyřech, protažení levé HK mezi pravou HK a DK a opačně

Terapeutická jednotka č. 8 (21. 2. 2020)

- TMT na jizvu, podkoží, krční a C-Th fascii, krátké extenzory šíje a m. trapezius dle Lewita
- PIR m. trapezius, krátké extenzory šíje bilat. dle Lewita
- PIR s protažením dle Jandy na m. trapezius, m. pectoralis maior et minor, m. levator scapulae, m. sternocleidomastoideus
- mobilizace pravé lopatky
- posilování oslabených svalů metodou PNF – stabilizačních zvrat v diagonálách 1. a 2. horních končetin

- **instruktáž cvičení na doma:**
    - stabilizace ramenního kloubu metodou Spiraldynamik pomocí Therabandu a tenisového míčku vsedě u zdi, míček mezi zeď a ramenní kloub a nesmí spadnout při tahu Therabandu
    - cvičení metodou SM systém dle Smíška ve stoji, boční tah do osy těla
    - napřímení páteře metodou ACT dle Špringrové vsedě

Terapeutická jednotka č. 9 (28. 2. 2020)

- TMT na jizvu, podkoží, krční a C-Th fascii, krátké extenzory šíje a m. trapezius dle Lewita
- PIR m. trapezius, krátké extenzory šíje bilat. dle Lewita
- PIR s protažením dle Jandy na m. trapezius, m. pectoralis maior et minor, m. levator scapulae, m. sternocleidomastoideus
- PNF-posilování m. serratus anterior technikou opakované kontrakce s odporem: anteriorní elevace lopatky, mm. rhomboideii – posteriorní deprese lopatky
- centrace ramene dle Čápové
- stabilizační a posilující cvičení s kmitající tyčí – flexibar ve stoji
- stabilizace ramenních kloubů v opoře na čtyřech o balanční čočku
- mobilizace pravé lopatky
- **instruktáž cvičení na doma:**
    - napřímení páteře dle ACT dle Špringrové v leže na zádech
    - cvičení metodou SM systém dle Smíška – tah oběma pažemi vzad

- posilování flexorů, abduktorů ramene ve stoji s 0,5 kg činkami a s Therabandem

Terapeutická jednotka č. 10 (6. 3. 2020)

- TMT na jizvu, podkoží, krční a C-Th fascii, krátké extenzory šíje a m. trapezius dle Lewita
- PIR m. trapezius, krátké extenzory šíje bilat. dle Lewita
- PIR s protažením dle Jandy na m. trapezius, m. pectoralis maior et minor, m. levator scapulae, m. sternocleidomastoideus
- PNF-posilování m. serratus anterior technikou opakované kontrakce s odporem: anteriorní elevace lopatky, mm. rhomboideii – posteriorní deprese lopatky
- stabilizace ramenních pletenců pomocí bosu – v poloze na čtyřech, opora o zápěstí

Výstupní kineziologický rozbor

Na závěr jsem provedla výstupní kineziologický rozbor a poučila jsem pacienta o nutnosti dalšího domácího cvičení. Pacient domácí cvičení během terapie nezanedbával.

Závěr z výstupního kineziologického rozboru je uveden v kapitole výsledky. Uvádím pouze údaje, u kterých došlo ke změně vzhledem k celkovému vstupnímu vyšetření.

5.2 Kazuistika č. 2

Pacientka byla vybrána na základě své diagnózy a toho, že navštěvovala rehabilitaci v Oblastní nemocnici v Kladně.

5.2.1 Osobní údaje

Iniciály: B.S.

Pohlaví: žena

Rok narození: 1950

Váha: 76 kg

Výška: 165 cm

Lateralita: pravák

Operovaná končetina: pravá

Operační diagnóza: *Z966 – Reversní TEP P ramene ze dne 5.9.2019*

Objektivně: TK 143/90 mmHg, P 85/min

5.2.2 Indikace k rehabilitaci

Zlepšení hybnosti pravého ramene, posílení svalstva ramenního pletence, soběstačnost.

5.2.3 Výpis ze zdravotnické dokumentace

70-letá pac., hypertonička, po opakovaných traumatech v terénu osteoporózy, byla přijata z domova k rehabilitaci po reversní TEP P ramene ze dne 5.9.2019 po tříštivé fra humeru l.dx. ze dne 26.8.2019

Dne 26.8.2019 venku zakopla, upadla na P ruku. Na chirurgii v nemocnici v Rakovníku zjištěna fraktura P humeru a intraartikulárně zasahující víceúlomková fra dist. Částí radia s dors. angulací kl. plochy a impakcí fragmentů dors.

21.10. 2019 byla přijata plánovaně z domova k rehabilitaci do Oblastní nemocnice Kladno po reversní TEP P ramene, P ramene – jizva klidná, palp. Rameno citlivější, elevace ramene, výrazný sval. spasmus trapezu, hybnost rameno S 0-0-30, pas. 140, R nezkouším, loket 0-10-100, R 30-0-80, pas 90., zápěstí palp. citlivé v oblasti CM kloubu palce, L rameno elevace do 140, pas. 150, abd. 100, R 80-0-80, fixace P lopatky

Cíl rehabilitace: rozcvičení P ramene krom „zakázaných pohybů“ – extenze, vnitřní rotace RK, posílení svalů, motodlaha, soběstačnost

Dále byla pacientka přijata na rehabilitaci do Rehabilitační nemocnice Beroun, kde hybnost PHK při výstupním vyšetření byla tato: aktivní flexe 40°, se souhybem do 90°, pas. 105°, abdukce aktivně 50°, se souhybem 90°, pas. 90°, L loket 10° kontraktura do flexe, supinace v krajní poloze vázne, zápěstí DF 20°, PF 60°

5.2.4 Rentgenový snímek pacientky

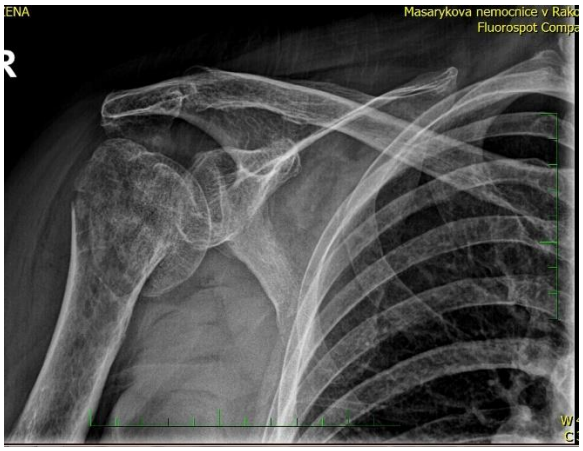

Obrázek 6 – Rentgenový snímek pacientky před operací – pacientka z kazuistiky č.2, (zdroj: Masarykova nemocnice v Rakovníku)

5.2.5 Vstupní kineziologický rozbor

5.2.5.1 Anamnéza

Nynější onemocnění (NO): hypertenze, omezená hybnost po reversní TEP P ramene. Pacientka hodnotí bolest na stupni 6, omezuje ji v aktivitách všedního dne a má potíže se soustředit.

Osobní anamnéza (OA): hypertenze, hypotyreóza, fractura L přednoží, fractura I. a V. prstu PHK, fractura L lokte 2002, fraktura L předloktí, fraktura P hlezna, osteoporóza

Rodinná anamnéza (RA): neguje

Pracovní anamnéza (PA): pacientka je v důchodu, dříve poštovní doručovatelka

Sociální anamnéza (SA): pacientka žije v rodinném domě s manželem, v patře bydlí dcera s rodinou

Sportovní anamnéza (SA): pacientka chodí na procházky se psem

Alergologická anamnéza (AA): neguje

Farmakologická anamnéza (FA): Rosucard, Ramipril, Euthyrox, Calchichew, Analgetika-Aescin

Abúzus: alkohol příležitostně, kouření neguje

5.2.5.2 Vyšetření stoje aspekcí

Pohled zezadu

Tabulka 16 - Kazuistika č. 2 - Vyšetření stoje aspekcí, pohled zezadu

Hodnocená oblast	Výsledek
Symetrie subgluteální rýhy	Pravá více protáhlá
Symetrie zadních spin	Levá níže
Symetrie crist	Pravá výš
Thorakobrachiální trojúhelník	Pravý větší
Symetrie lopatek	Pravá vystouplejší
Symetrie trapézových svalů	Pravý větší
Hlava	Ve středním postavení
Skolióza	Kyfóza hrudní, větší lordóza krční i bederní

Pohled zepředu

Tabulka 17 - Kazuistika č.2 - Vyšetření stoje aspekcí, pohled zepředu

Hodnocená oblast	Výsledek
Symetrie crist	Pravá výš
Symetrie pupku	Více vpravo
Thorakobrachiální trojúhelník	pravý větší
Symetrie ramen	Pravý trapézový sval větší
Symetrie klíčních kostí	Pravá výš
Symetrie obličeje	1 cm do leva
Symetrie uší	Pravé výš

Pohled z boku

Tabulka 18 - Kazuistika č.2 - Vyšetření stoje aspekcí, pohled z boku

Hodnocená oblast	Levý bok	Pravý bok
Hyperlordoza, postavení pánve	Bederní, krční	Bederní, krční
Záda (lordoza, kyfoza, oploštění	Hrudní kyfóza	Hrudní kyfóza
Postavení ramen	V protrakci	V protrakci
Postavení hlavy	Výrazně předsunutá	Výrazně předsunutá
Postavení uší	Asi 4 cm před rameny	Asi 4 cm před rameny

5.2.5.3 Vyšetření stoje pomocí olovnice

- Z týlního hrbolu – olovnice se dotýká v oblasti hrudní páteře a dopadá za dolní končetiny.
- Ze zevního zvukovodu – olovnice jde (asi 4 cm) před ramenním kloubem, před kyčelním kloubem a dopadá 6 cm před zevní kotník.
- Z processus xyphoideus – olovnice prochází více vlevo vedle pupíku a dopadá 2 cm více vlevo mezi dolní končetiny.

5.2.5.4 Vyšetření chůze

Vyšetření chůze bylo u pacientky v normě. Šířka baze byla 10 cm, délka 45 cm, rytmicky střídá pravou a levou nohu. Chůze byla stabilní a klidná. Pacientka udělala 82 kroků za minutu. Pacientka má levý loketní kloub 10° flexi v kontraktuře.

5.2.5.5 Vyšetření pohybových stereotypů dle Jandy

a) Abdukce v rameni

U pacientky jsem zjistila výrazný chybný pohybový stereotyp, kdy se nejdříve zapojoval m. supraspinatus, m. deltoideus, m. trapezius kontralaterálně, m. quadratus lumborum a poté teprve ostatní svaly. Naměřené hodnoty jsou uvedeny v tabulce 53 (příloha 1).

b) Klik

Klik pacientka neudělá ani o zeď kvůli bolesti ramenního kloubu.

5.2.5.6 Antropometrie horních končetin

V rámci antropometrického vyšetření jsem naměřila délkové a obvodové míry. V souvislosti s tématem byly naměřeny pouze míry horních končetin. Verifikovala jsem tím, že pacientce již rameno neotéká. Naměřené hodnoty se nachází v tabulkách 54 a 55 (příloha 1).

5.2.5.7 Vyšetření hlubokého stabilizačního systému

Vyšetření dechového stereotypu: typ dýchání je horní hrudní, hrudník se jen minimálně rozšiřuje.

Testy hlubokého stabilizačního systému dle Koláře:

- **Brániční test**: bránice se neoplošťuje, nedochází k laterálnímu rozšíření dolního hrudníku
- **Test nitrobřišního tlaku**: tlak proti mému odporu je oslabený, břišní stěna se v horní polovině vtahuje, převažuje m. rectus abdominis
- **Test flexe trupu:** hrudník se nastavuje do inspiračního postavení, zvýšená extenze Th/L přechodu, vyklenuje se laterální skupina břišní svalů, vtažení v oblasti tříselných kanálů

5.2.5.8 Goniometrie PHK

V souvislosti s tématem byly vyšetřeny rozsahy v kloubu na pravé horní končetině. Menší rozsahy pohybu v kloubu byly naměřeny ve flexi, extenzi, abdukci, addukci, zevní i vnitřní rotaci ramenního kloubu. Více v tabulce 56 (příloha 1).

5.2.5.9 Vyšetření zkrácených svalů dle Jandy

Zjistila jsem velké svalové zkrácení u m. pectoralis major et minor – hlavně sternální část a m. trapezius. U ostatních svalů jsem vyšetřila mírné svalové zkrácení. Zjištěné stupně zkrácení jsou tabulce 57 (příloha 1).

5.2.5.10 Vyšetření svalové síly podle svalového testu dle Jandy

Během vyšetření svalové síly pomocí svalového testu dle Jandy jsem zjistila výrazně menší svalovou sílu hlavně u svalů pravého ramenního kloubu. Omezený pohyb byl u horizontální addukce a zevní rotace v ramenním kloubu. Zjištěné stupně svalové síly jsou v tabulce 58 (příloha 1).

5.2.5.11 Vyšetření dynamiky páteře dle Lewita

Vyšetřila jsem horší rozvíjení bederní a hrudní páteře. Při Thomayerově zkoušce předklonu bylo naměřeno 14 cm od země. Forestierova fleche byla 3 cm. Naměřené hodnoty se nachází v tabulce 59 (příloha 1).

5.2.5.12 Vyšetření hypermobility

Zkoušky na hypermobilitu byly fyziologické.

5.2.5.13 Vyšetření úchopu

Úchopy (štipec, špetka, laterální úchop, kulový úchop, háček, válcový úchop) byly fyziologické.

5.2.5.14 Vyšetření reflexních změn dle Lewita

Vyšetření jizvy: Jizva na pravém rameni zepředu je asi 15 cm dlouhá, na pohmat citlivá a tužší, na dolním i laterálním konci mírně přisedlá.

Vyšetření kůže: Kůže horních končetin je bilat. dostatečně hydratovaná, teplota v normě. Na dolních končetinách také v normě. V oblasti krční a hrudní páteře je omezená posunlivost kůže kaudálně. Pacientce již rameno neotéká, verifikovala jsem atropometricky. Kůže v krční hrudní i bederní oblasti je bolestivá.

Vyšetření podkoží: posunlivost Kiblerovy řasy omezená v oblasti bederní a hrudní páteře. Podkoží je v oblasti horních končetin citlivé, na dolních končetinách palpačně volné.

Vyšetření fascií: fascie v oblasti krční, hrudní i bederní fascie s patologickou bariérou kaudálně bilat., fascie pravé horní končetiny s patologickou bariérou kaudálně, druhá HK a dolní končetiny je bez patologické bariéry.

Palpační vyšetření svalů:

Fixace pravé lopatky, palpačně zjištěna bolestivost šíjového svalstva v oblasti trigger pointů v m. trapezius bilat, mm.rhomboidei bilat., m.levator scapulae bilat., hypertonus m. trapezius, pas ascendens bilat., m. levator scapulae, m. pectorales maior et minor,

mm. scaleni, výrazný svalový spasmus m. trapezius, m. serratus anterior, snížený tonus pravý m. deltoideus, m. triceps brachii, m. biceps brachii

5.2.5.15 Vyšetření kloubní vůle horních končetin dle Lewita

- interfalangové a metakarpofalangové klouby bilat. bez patologické bariéry všemi směry
- zápěstí bilat. bez patologické bariéry všemi směry
- hlavička radia bilat. bez patologické bariéry
- loketní kloub pravý bez patologické bariéry všemi směry, levý s patologickou bariérou všemi směry – kontraktura svalů
- levý ramenní kloub bez patol. bariéry všemi směry, pravý ramenní kloub nevyšetřuji – operovaný kloub
- sternoklavikulární kloub bilat. bez patologické bariéry všemi směry
- scapulothorakální kloub dx. s patologickou bariérou do abdukce a zevní rotace dolního úhlu

5.2.5.16 Neurologické vyšetření

Neurologické vyšetření bylo v normě.

5.2.5.17 Modifikovaný test soběstačnosti

Pacientka je samostatná, má výrazné problémy s oblékáním, česáním a péčí o domácnost, kvůli omezenému rozsahu pohybu i bolesti pravého ramenního kloubu. Zjištěné hodnoty jsou v tabulce 60 (příloha 1).

5.2.5.18 Odporové testy na rameno

Pacientka seděla na židli a měla loketní kloub v 90° flexi. Pacientka pociťuje bolest při abdukci, zevní i vnitřní rotaci, které ani nezvládá kvůli omezenému rozsahu pohybu. Na levé končetině bolest necítí.

5.2.5.19 Bolestivý oblouk dle Cyriaxe

Pacientka pociťuje bolest při 75° abdukce v rameni.

5.2.5.20 Závěr vstupního kineziologického rozboru

Pacientka půl roku po operaci pociťuje významnou bolest pravého ramenního kloubu na stupni 6. Má výrazný předsun hlavy, protrakci ramenních kloubů a hrudní kyfózu a bederní lordózu. V rámci vyšetření reflexních změn přítomná palpační bolestivost v oblasti krční, hrudní i bederní páteře. Kloubní vůle kromě pravého ramenního kloubu a levého loketního kloubu bez patologického nálezu, pravý ramenní kloub byl operovaný. Levý loketní kloub je držen v kontraktuře ve flexi. V oblasti pravého pletence horní končetiny je snížena svalová síla a také svalový tonus (adduktory lopatky, vnitřní i zevní rotátory ramenního kloubu, flexoři i abduktoři ramenního kloubu, m. deltoideus, m. biceps brachii, m. triceps brachii). Rozsah v ramenním kloubu je několik měsíců po operaci stále omezený a bolestivý. Je také omezený rozsah pohybu zápěstí a kontraktura levého loketního kloubu. Zkrácen na stupeň jedna je m. sternocleidomastoideus, m. levator scapulae, na stupeň dva m. pectorales maior- hlavně sternální část a horní část m. trapezius. Neurologické vyšetření je v normě. Snížena je také dynamika páteře v oblasti krční, hrudní i bederní. Při odporových testech na pravý ramenní kloub pacient pociťuje bolestivost. Při vyšetření bolestivého oblouku dle Cyriaxe pacientka pociťuje bolest při 75 stupních abdukce v rameni. Funkce hlubokého stabilizačního systému je nedostatečná. Reflexy jsou výbavné na obou horních končetinách, patologické reflexy nejsou přítomné. Vyšetření čití je bez patologické nálezu. Pacientka je samostatná ale má významné potíže s oblékáním kvůli pravému ramennímu kloubu a kontraktuře levého loketního kloubu ve flexi.

5.2.6 Krátkodobý rehabilitační plán

Cíle terapie

- uvolnění jizvy měkkými technikami
- odstranění reflexních změn
- protažení zkrácených svalů
- odstranění trigger pointů m. trapezius bilat, mm.rhomboidei bilat., m.levator scapulae bilat.
- odstranění hypertonu m. trapezius, pas ascendens bilat., m. levator scapulae, m. pectorales maior et minor, mm. scaleni
- zvýšení kloubního rozsahu ramenního kloubu

- posílení oslabeného svalstva ramene a dolních fixátorů lopatek
- snížit bolestivost ramene, oblasti krční a bederní páteře
- nácvik autoterapie správného sedu, na protahování zkrácených svalů
- změnit stereotyp pohybu v ramenním kloubu
- zlepšit mobilitu skalupothorakálního spojení
- zlepšit sebeobsluhu

Návrh terapie

- PIR na m. trapezius bilat, mm.rhomboidei bilat., m.levator scapulae bilat., m. trapezius, pas ascendens bilat., m. levator scapulae, m. pectorales maior et minor, mm. scaleni
- PIR s protažením m.sternocleidomastoideus, m. levator scapulae, m. pectoralis maior et minor, m. trapezius
- aktivace hlubokého stabilizačního systému pomocí lokalizované dýchání, aktivace m. transversus abdominis a mm. multifidi
- metoda PNF– posilovací techniky na oslabené svaly v diagonálách horních končetin, technika rytmické stabilizace
- cvičení na oslabené svaly a na rozsah pohybu proti odporu, s pomůckami
- měkké techniky zaměřené na jizvu, na kůži, krční a bederní fascii, m. trapezius bilat, mm.rhomboidei bilat., m.levator scapulae bilat., m. pectorales maior et minor, mm. scaleni
- cvičení podle akrální koaktivační terapie, konceptu SM – systém a konceptu Spiraldynamik
- stabilizační terapie oscilujícími tyčemi s využitím propriomedu
- kinesiotaping na pravé rameno

5.2.7 Dlouhodobý rehabilitační plán

Cíle terapie

- dosáhnout cílů z krátkodobého rehabilitačního plánu
- dosáhnout co největšího rozsahu pohybu pravého ramene
- osvojit si optimálního zapojení hlubokého stabilizačního systému

- použití metod zaměřených na posílení oslabených svalů – kondiční cvičení, PNF, proti odporu
- nácvik správného stoje, osvojit si správný stereotyp chůze a sedu
- osvojit si fyziologický stereotyp dýchání
- aktivovat hluboký stabilizační systém v různých polohách
- zlepšit pohybové stereotypy a kvalitu sebeobsluhy
- zařadit lehkou sportovní aktivitu

5.2.8 Průběh terapií

Na přání pacientky jsem terapii prováděla u pacientky doma. Terapie byla provedena stejnými metodami jako u pacienta v kazuistika č. 1 a podrobný popis terapie je rozepsán v příloze 2. Proběhlo celkově 8 terapií, ve frekvenci 1x týdně. Délka 1 terapie měla 60 minut. Pacientka spolupracovala dobře a domácí cvičení nezanedbávala. Během terapie si stěžovala na bolesti hlavy a oblasti páteře. Její potíže s oblékáním komplikovala 10° kontraktura levého lokte.

Časový harmonogram terapeutických jednotek:

Terapeutická jednotka č. 1 (24. 1. 2020)

Terapeutická jednotka č.2 (31. 1. 2020)

Terapeutická jednotka č. 4 (14. 2. 2020)

Terapeutická jednotka č. 5 (21. 2. 2020)

Terapeutická jednotka č. 6 (28. 2. 2020)

Kontrolní kineziologický rozbor

V polovině setkání jsem provedla stejně jako u ostatních pacientů kontrolní kineziologický rozbor a zaměřila jsem se především na aktivní rozsah v kloubu, svalovou sílu a zkrácené svaly. Pacientka udělala aktivně flexi 100°, pasivně 110°, abdukci aktivně 100°, pasivně 110°, rotaci v ramenním kloubu zevní 25°, vnitřní rotaci 30° a shodně pasivně. Všechny pohyby lopatky i v ramenním kloubu dle svalového testu se zvýšili nejméně na stupeň 3+. Svalové zkrácení se u m. trapezius a m. sternocleidomastoideu zlepšilo na stupeň 1. Pacientka měla bolesti pravého ramenního kloubu na stupni 5.

Terapeutická jednotka č. 7 (6. 3. 2020)

Terapeutická jednotka č. 8 (11. 3. 2020) – **výstupní kineziologický rozbor**

Z důvodů obav pacientky z pandemie koronaviru a vyhlášení nouzového stavu na území České republiky jsem ukončila terapeutické jednotky a provedla s pacientkou výstupní kineziologický rozbor dne 11. 3. 2020. Tento rozbor je popsán detailně v kapitole výsledky. V této kapitole uvádím pouze údaje, u kterých došlo ke změně vzhledem k celkovému vstupnímu vyšetření.

Pacientka si pro terapii cvičí naučené cviky doma a také má k dispozici instruktážní film, který jsme s paní magistrou Hamouzovou vytvořily. Zvažovala jsem s pacientkou vést telerehabilitaci, ale nevlastní potřebné vybavení a jeho pořízení by bylo pro ni příliš nákladné. S pacientkou jsem v době nouzového stavu prováděla instruktáž cvičení přes mobilní telefon. Šlo zejména o cvičení zvýšení rozsahu pohybu pravého ramenního kloubu a o automobilizační cvičení z důvodu odstranění bolesti v oblasti páteře.

5.3 Kazuistika č. 3

Žena byla vybrána na základě své diagnózy a toho, že navštěvovala rehabilitační oddělení Oblastní nemocnice Kladno.

5.3.1 Osobní údaje

Iniciály: E.S.
Pohlaví: žena
Rok narození: 1946
Lateralita: pravá
Operovaná končetina: levá
Operační diagnóza: *Z966 – Reversní TEP P ze dne 28.11.2019*
Objektivně: TK 125/81 mmHg, P 72/min, váha: 88 kg, výška: 163 cm

5.3.2 Indikace k rehabilitaci

Provedení reverzní TEP ramene 28.11.2019 – zlepšení hybnosti L ramene, posílení pletence ramene, snížit bolestivost ramenního kloubu

5.3.3 Výpis ze zdravotní dokumentace:

OA: ICHS chron., st. p. IM, st. p. iCMP s levostrannou symptomatologií bez rezidua, hypertenze, hypothyreosa, st. p. TE v dětství, erysipely DK, st. p. TEP P kyčle 2014, L kyčel 2/19, st. p. UniEP P kolene 2016, st. p. fra Collesi- OS 12, st. p. op. šlach, chron. bronchitida, depresivní syn, st. p. op. cysty femuru v min.

73- letá pac. kardička, po TEP obou kyčlí a P kolene, byla plánovaně přijata z domova k rehabilitaci s odstupem po reverzní TEP L ramene ze dne 28.11. 2019 pro omartrosu,

PHK nebol, hybnost bez omezení, jemná motorika bpn, LHK elevace ramene, jizva na přední části klidná, palp. mírná citlivost ramene, loket bpn, akrálně bez omezení.

5.3.3.1 Rentgenové snímky pacientky

Obrázek 7 – rentgenové snímky pacientky z kazuistiky č.3 – před a po provedení reverzní TEP ramene (zdroj: Oblastní nemocnice Kladno)

5.3.4 Vstupní kineziologický rozbor

Anamnéza

Nynější onemocnění (NO): kardiačka, stav po reverzní endoprotéze-bolesti levého ramene při zátěži, bolest pravého ramene, bolestivá levá patní ostruha– hmatná boule

–operace v březnu

Osobní anamnéza (OA): úraz kotníku 2010– operace, artróza, ve 29 letech operace cysty na pravém krčku kyčle, 2012 hysterektomie, operace palců kvůli artróze, 2014 endoprotéza pravé i levé kyčle, 2016 endoprotéza pravého kolene, 2019 úraz zápěstí – pád přes tramvajovou kolej, úraz pravého ramene– utržení rotátorové manžety – možná

se bude řešit endoprotézou na podzim, časté pády – nízký tlak, nález na mozku, pacientka hodnotí bolest levého ramenního kloubu na stupni 5, omezuje ji v běžných aktivitách.

Rodinná anamnéza (RA): hypertenze

Pracovní anamnéza (PA): dříve účetní, teď procházky se psem 3 - 4x denně

Sociální anamnéza (SA): bydlí sama v bytě ve 4.patře s výtahem, léto tráví na chatě

Sportovní anamnéza (SA): turistika, procházky se psem, v létě plave v řece

Alergologická anamnéza (AA): Agapurin

Farmakologická anamnéza (FA): Preductal MR, Stacyl, Tezeo HCHT, Rosucard, Milurit, Isoptin, Neurol, Euphylin, Omeprazol, Cipralex, Furon

Abúzus: alkohol příležitostně, káva, dříve kuřačka – 6-8 cigaret denně

5.3.4.1 Vyšetření stoje

Pohled zezadu

Tabulka 19 -Kazuistika č. 3 – Vyšetření stoje, pohled zezadu

Hodnocená oblast	Výsledek
Symetrie zadních spin	Levá víc
Symetrie crist	Symetrická
Thorakobrachiální trojúhelník	Pravý větší
Symetrie lopatek	Pravá se víc odlepuje
Symetrie trapézových svalů	Levé větší
Hlava	Mírně vlevo
Skolióza	C-Th gybus, Th hyperkyfóza

Pohled zepředu

Tabulka 20-Kazuistika č. 3 – Vyšetření stoje, pohled zepředu

Hodnocená oblast	Výsledek
Symetrie crist	Levá výš
Symetrie pupku	Asi 1 cm vlevo
Thorakobrachiální trojúhelník	Pravý větší
Symetrie ramen	Vlevo větší
Symetrie klíčních kostí	Vlevo vystouplejší
Symetrie obličeje	Symetrický

Pohled z boku

Tabulka 21 - Kazuistika č. 3 – Vyšetření stoje, pohled z boku

Hodnocená oblast	Levý bok	Pravý bok
Hyperlordóza, postavení	Bederní, anteflexe pánve	Bederní, anteflexe pánve
Záda (lordoza, kyfoza,	Hrudní kyfóza, bederní lordóza	Hrudní kyfóza, bederní lordóza
Postavení ramen	Protrakce	Protrakce
Postavení hlavy	Předsunutá	Předsunutá
Postavení uší	3 cm před rameny	3 cm před rameny

5.3.4.2 Vyšetření stoje pomocí olovnice

- Z týlního hrbolu – olovnice se dotýká v oblasti hrudní páteře, a dopadá 6 cm za dolní končetiny.
- Ze zevního zvukovodu – olovnice jde mírně (asi 4 cm) před ramenním kloubem, před kyčelním kloubem a dopadá 6 cm před zevní kotník.
- Z processus xyphoideus – olovnice prochází 1 cm mimo pupík a dopadá více k levé končetině.

5.3.4.3 Vyšetření chůze

Chůze je klidná a stabilní, peronerální typ, správné odvíjení chodidla, souhyb v rameni i v lokti je fyziologický. Pacientka udělá 68 kroků za minutu. Modifikace chůze je bez obtíží.

5.3.4.4 Vyšetření pohybových stereotypů dle Jandy

1) Abdukce v rameni

U pacientky jsem vyšetřila výrazný chybný pohybový stereotyp. Nejdříve se zapojoval m. deltoideus, m. supraspinatus. M. trapezius – homolaterálně se zapojoval dříve než kontralaterální. Naměřené hodnoty jsou uvedeny v tabulce 61 (příloha 3).

Klik – pacientka klik neudělá kvůli bolesti

5.3.4.5 Antropometrie horních končetin

V rámci antropometrické vyšetření jsem naměřila délkové a obvodové míry. V souvislosti s tématem byly vyšetřeny míry na levé horní končetině. Verifikovala jsem, že pacientce již rameno neotéká. Naměřené hodnoty se nachází v tabulkách 63 a 64 (příloha 3).

5.3.4.6 Vyšetření hlubokého stabilizačního systému

Vyšetření dechového stereotypu: typ dýchání je kostální, hrudník se jen minimálně rozšiřuje.

Testy hlubokého stabilizačního systému dle Koláře:

- Brániční test: pacientka aktivuje svaly pouze minimální silou, nedokáže udržet kaudální výdechové postavení
- Test nitrobřišního tlaku: tlak proti mému odporu je oslabený, aktivace svalů v oblasti tříselných kanálů bez vyklenutí podbřišku
- Test flexe trupu: hrudník se nastavuje do inspiračního postavení, při flexi hlavy dochází ke kraniální synkinezi hrudníku a klíčních kostí

5.3.4.7 Goniometrie LHK

V souvislosti s tématem byly naměřeny aktivní a pasivní rozsahy pohybu v levém ramenním kloubu. Pacientka má menší rozsah v ramenním kloubu ve všech pohybech z důvodu náhrady kloubu. Pacientka má v ramenním kloubu aktivně flexi 110°, extenzi 30°, abdukci 100°, horizontální abdukci 25°, horizontální addukci 115°, zevní rotaci 25°, vnitřní 25°. Naměřené hodnoty se nachází v tabulce 62 (příloha 3).

5.3.4.8 Vyšetření zkrácených svalů dle Jandy

Zjistila jsem velké svalové zkrácení m. trapezius, m. pectoralis major – část sternální střední a horní. U ostatních svalů jsem vyšetřila mírné svalové zkrácení. Naměřené hodnoty se nachází v tabulce 65 (příloha 3).

5.3.4.9 Vyšetření svalové síly podle svalového testu dle Jandy

Vyšetření svalové síly podle svalové testu jsem zjistila výrazně menší svalovou sílu u levého ramenního kloubu. Omezený pohyb byl u zevní rotace v ramenním kloubu a u kaudálního posunutí s addukcí lopatky. Více v tabulce 66 (příloha 3).

5.3.4.10 Vyšetření dynamiky páteře dle Lewita

U pacientky jsem zjistila malé rozvíjení hrudní a bederní páteře hlavně u Schoberovy a Stiborovy distance. Thomayerova zkouška předklonu byla 15 cm od země. Forestierova fleche 6 cm od zdi. Více v tabulce 67 (příloha 3).

5.3.4.11 Vyšetření úchopu

Úchopy (štipec, špetka, laterální úchop, kulový úchop, háček, válcový úchop) byly fyziologické.

5.3.4.12 Vyšetření reflexních změn dle Lewita

Vyšetření jizvy: Jizva na levém rameni zepředu je asi 14 cm dlouhá, na pohmat citlivá a tužší, na dolním okraji mírně přisedlá.

Vyšetření kůže: Kůže horních končetin je bilat. dostatečně hydratovaná, teplota v normě. Na dolních končetinách také v normě. V oblasti krční a hrudní páteře je omezená posunlivost kůže. Pacientce již rameno neotéká, verifikovala jsem atropometricky.

Vyšetření podkoží: posunlivost Kiblerovy řasy omezená v oblasti krční a hrudní páteře. Podkoží je v oblasti horních končetin kraniokaudálně omezeno. Na dolních končetinách je palpačně volné.

Vyšetření fascií: fascie v oblasti krční páteře a fascie C-Th přechodu s patologickou bariérou bilat., fascie pravé horní končetiny s patologickou bariérou, druhá HK a dolní končetiny bez patologické bariéry, hrudní a krční fascie patologická bariéra kraniálním a kaudálním směrem.

Palpační vyšetření svalů:

Palpačně zjištěna bolestivost šíjového svalstva v oblasti trigger pointů v m. trapezius bilat., hypertonus m. trapezius, pas descendes bilat., m. levator scapulae, m. pectorales maior et minor, m.sternocleidomastoideus bilat., snížený tonus pravý m. deltoideus, m. triceps brachii, m. biceps brachii, mm. rhomboideii, m. pectoralis maior.

5.3.4.13 Vyšetření kloubní vůle horních končetin dle Lewita

- interfalangové a metakarpofalangové klouby bilat. bez patologické bariéry všemi směry
- zápěstí bilat. bez patologické bariéry všemi směry
- hlavička radia bilat. bez patologické bariéry
- loketní kloub bilat. bez patologické bariéry všemi směry
- pravý ramenní kloub bez patol. bariéry všemi směry, levý ramenní kloub nevyšetřuji – operovaný kloub
- sternoklavikulární kloub bilat. bez patologické bariéry všemi směry
- scapulothorakální kloub dx. s patologickou bariérou do abdukce a zevní rotace dolního úhlu

5.3.4.14 Neurologické vyšetření

Neurologické vyšetření bylo v normě.

5.3.4.15 Odporové testy na rameno

Pacientka seděla na židli a měla loketní kloub v 90° pozici. Pacientka pociťuje bolest při abdukci, zevní i vnitřní rotaci, které ani nezvládá kvůli omezenému rozsahu pohybu. Na pravé končetině bolest necítí.

5.3.4.16 Bolestivý oblouk dle Cyriaxe

Pacientka cítí bolest při 75 stupních abdukce v rameni. To značí postižení rotátorové manžety.

5.3.4.17 Zkoušky hypermobility

Zkoušky hypermobility byly fyziologické.

5.3.4.18 Modifikovaný test soběstačnosti

Pacientka má problém se soběstačností z důvodu bolesti a omezeného rozsahu pohybu levého ramenního kloubu. Více v tabulce 68 (příloha 3).

Závěr vyšetření

Pacientka měsíc po operaci pociťuje bolest levého ramenního kloubu na stupni 5. Má výrazný předsun hlavy, protrakci ramenních kloubů a hrudní kyfózu. V rámci vyšetření reflexních změn přítomná palpační bolestivost v oblasti krční páteře. Kloubní vůle kromě pravého ramenního kloubu bez patologického nálezu, levý ramenní kloub byl operovaný. Je snížena svalová síla (adduktory lopatky, vnitřní i zevní rotátory ramenního kloubu, flexoři i abduktoři ramenního kloubu, m. deltoideus, m. biceps brachii, m. triceps brachii) – verifikováno svalovým testem i palpačním vyšetřením. Rozsah v ramenním kloubu je měsíc po operaci stále omezený a pohyb je bolestivý. Zkrácen na stupeň dva je m. trapezius a pectoralis maior – sternální část střední a horní, na stupeň jedna m. levator scapulae, m. sternocleidomastoideus. Neurologické vyšetření je v normě. Snížena je také dynamika páteře v oblasti krční, hrudní i bederní. Při odporových testech na levý ramenní kloub pacientka pociťuje bolest. Funkce hlubokého stabilizačního systému je nedostatečná. Reflexy jsou výbavné na obou horních končetinách, patologické reflexy nejsou přítomné. Vyšetření čití je bez patologické nálezu. Pacientka je středně omezená v aktivitě.

5.3.5 Krátkodobý rehabilitační plán

Krátkodobý a dlouhodobý rehabilitační plán je podobný jako v kazuistice 1 a 2.

Cíle terapie

- uvolnění jizvy měkkými technikami
- odstranění reflexních změn
- protažení zkrácených svalů
- odstranění hypertonu a trigger pointů m. trapezius

- odstranění hypertonu m. pectoralis maior et minor, m. levator scapulae, m. sternocleidomastoideu, m. trapezius
- zvýšení kloubního rozsahu ramenního kloubu
- posílení oslabeného svalstva ramene a dolních fixátorů lopatek
- snížení bolestivosti ramene a oblasti krční páteře
- nácvik autoterapie správného sedu, na protahování zkrácených svalů
- změna stereotypu pohybu v ramenním kloubu
- zlepšení mobility skalupothorakálního spojení
- zlepšení sebeobsluhy

Návrh terapie

- PIR na m. trapezius
- PIR s protažením m.sternocleidomastoideus, m. levator scapulae, m. pectoralis maior et minor, m. trapezius
- respirační fyzioterapie
- aktivace hlubokého stabilizačního systému pomocí lokalizovaného dýchání
- metoda PNF– posilovací techniky na oslabené svaly v diagonálách horních končetin, technika opakované kontrakce a rytmické stabilizace
- cvičení na oslabené svaly a na rozsah pohybu proti odporu, s pomůckami
- měkké techniky zaměřené na jizvu, na kůži, krční a C-Th fascii, krátké extenzory šíje a m. trapezius
- cvičení podle akrální koaktivační terapie, konceptu SM – systém a konceptu Spiraldynamik
- stabilizační terapie oscilujícími tyčemi s využitím kmitající tyče-flexibar
- inhibiční kinesiotaping na pravé rameno

5.3.6 Dlouhodobý rehabilitační plán

Cíle terapie

- dosáhnout cílů z krátkodobého rehabilitačního plánu
- dosáhnout co největšího rozsahu pohybu pravého ramene
- osvojit si optimální zapojení hlubokého stabilizačního systému

- použití metod zaměřených na posílení oslabených svalů – kondiční cvičení, PNF, proti odporu
- nácvik správného stoje, osvojit si správný stereotyp chůze a sedu
- osvojit si fyziologický stereotyp dýchání
- aktivovat hluboký stabilizační systém v různých polohách
- zlepšit pohybové stereotypy a kvalitu sebeobsluhy
- zařadit lehkou sportovní aktivitu

5.3.7 Průběh terapií

Na přání pacientky jsem terapii prováděla v mém bytě. Terapie je podrobně rozepsána v příloze 4. Proběhlo celkově 8 terapií, ve frekvenci 1x týdně. Délka 1 terapie byla 60 minut. Pacientka spolupracovala dobře a domácí cvičení nezanedbávala. Během terapie si občas stěžovala na bolest hlavy, krční a hrudní oblasti páteře. Terapii limitoval hlavně bolestivý stoj z důvodu ostruhy patní kosti. Terapie byla této skutečnosti přizpůsobena.

Terapeutická jednotka č. 1 (20. 1. 2020) – **vstupní kineziologický rozbor**

Terapeutická jednotka č. 2 (27. 1. 2020)

Terapeutická jednotka č. 3 (3. 2. 2020)

Terapeutická jednotka č. 4 (10. 2. 2020)

Terapeutická jednotka č. 5 (17. 2. 2020)

Terapeutická jednotka č. 6 (24. 2. 2020)

V polovině setkání jsem provedla kontrolní kineziologický rozbor a zaměřila jsem se především na aktivní rozsah v kloubu, svalovou sílu a zkrácené svaly. Pacientka udělala aktivně flexi 105°, pasivně 110°, abdukci aktivně 100°, pasivně 115°, rotaci v ramenním kloubu zevní 25°, vnitřní rotaci 30° a shodně pasivně. Všechny pohyby lopatky i v ramenním kloubu dle svalového testu se zvýšili o jeden stupeň. Svalové zkrácení se u m. trapezius zlepšilo na stupeň 1. Poté jsme zopakovaly cviky na posílení svalstva a edukovala jsem pacientku o cvicích na rameno vsedě kvůli velké bolestivosti paty ve stoji.

Terapeutická jednotka č. 7 (2. 3. 2020)

Terapeutická jednotka č. 8 (9. 3. 2020)

S pacientkou jsme měly obavy ohledně možnosti provedení dalších terapeutických jednotek z důvodu pandemie koronaviru. Z toho důvodu jsme ukončili terapii a provedla

jsem výstupní kineziologický rozbor dne 9. 3. 2020. Výstupní kineziologický rozbor uvádím v kapitole Výsledky.

Pacientka si po ukončené terapii cvičí doma a má také k dispozici instruktážní film, který jsem vytvořila s pomocí mé vedoucí práce. Probrala jsem s pacientkou možnost vést telerehabilitaci, ale pacientka nevlastní potřebné vybavení. Pacientce jsem v době omezení pohybu nabídla instruktáž cvičení přes mobilní telefon. Instruktáž cvičení proběhla 3x – zopakovala jsem cvičení z terapie, popsala jsem cvičení proti bolestem krční a hrudní páteře, které pacientku trápily.

5.4 Kazuistika č. 4

5.4.1 Osobní údaje

Iniciály: T. Š.

Pohlaví: žena

Rok narození: 1999

Váha: 53 kg

Výška: 178 cm

Lateralita: pravák

Operovaná končetina: levá

Operační výkon: st. p. rec. subluxacích AC sin, terénu konstituční hypermobility při v.s. marfanově sy (+ RA anamnéza) stp stabilizaci 9/2019

Dg:M35.7 – Syndrom hypermobility

5.4.2 Indikace k rehabilitaci:

stabilizace LRK, centrace LRK, snížit bolest LRK, posílení oslabených svalů LRK

5.4.3 Výpis ze zdravotnické dokumentace

Operace 5. 9. 2019 stabilizace AC kloubu recid., 11/2019 extractio metalii, L rameno klidné, bez otoku, bez zarudnutí, palpačně citlivost přední hrany labra a dlouhé šlachy bicepsu, loupavé fenomény při pohybu, pohyby volně, Neere +, Yergasson negat., painfull arch. negat., periferie v normě, pooperační průběh klidný, bez komplikací, krytí suché, neprosakující, periferie v normě, Gilchrist. Ortéza vyhovuje – dále kontrola u MUDr. Hanuse na ortopedické ambulanci a rhb

5.4.4 Vstupní kineziologický rozbor

5.4.4.1 Anamnéza

Nynější onemocnění (NO): bolest levého i pravého ramene při zatížení, pocit nestability v kolenních kloubech i kotnících

Osobní anamnéza (OA): bolest ramenních kloubů od roku 2008 – vyskakování hlavic RK, 2 roky intenzivní rehabilitace s levým ramenem, v roce 2017 si roztrhla vazy a vykloubila levý kotník, poslední dva roky má pocit nestability v pravém koleni, v roce 2019 pacientka utrpěla úraz při házené, následovala operace levého AC kloubu – háčková dlaha, farmakologicky řešená deprese, bolestivost obou ramenních kloubů. Pacientka hodnotí bolest na stupni 6, omezuje ji v aktivitách všedního dne a má potíže se soustředit.

Rodinná anamnéza (RA): Marfanův syndrom u sestřenice, konstituční hypermobilita v rodině

Pracovní anamnéza (PA): pacientka je studentkou pedagogiky.

Sociální anamnéza (SA): žije v rodinném bytě s rodiči.

Sportovní anamnéza (SA): je velmi aktivní, baví ji veškerý sport – zejména turistika, lezení, míčové hry, také hraje na klavír a kytaru.

Alergologická anamnéza (AA): neguje.

Farmakologická anamnéza (FA): užívá antidepresiva Olwexia, anxiolytika Lexaurin, Atarax, analgetika Nalgesin, Novalgin, Brufen.

Abúzus: alkohol příležitostně, kouření neguje.

5.4.4.2 Vyšetření stoje aspekcí

Pohled zezadu

Tabulka 22 - Kazuistika č. 4 - Vyšetření stoje aspekcí, pohled zezadu

Hodnocená oblast	Výsledek
Symetrie zadních spin	Levá níže
Symetrie crist	stejně vysoko
Thorakobrachiální trojúhelník	Pravý horizontálně větší
Symetrie lopatek	Symetrické
Reliéf trapézových svalů	Pravý větší
Hlava	Ve středním postavení
Skolióza	Bez nálezu

Pohled zepředu

Tabulka 23 - Kazuistika č. 4 - Vyšetření stoje aspekcí, pohled zepředu

Hodnocená oblast	Výsledek
Symetrie crist	Symetrické
Symetrie pupku	Uprostřed
Thorakobrachiální trojúhelník	pravý větší
Symetrie ramen	Pravý trapézový sval větší
Symetrie klíčních kostí	Symetrické
Symetrie obličeje	Symetrický

Pohled z boku

Tabulka 24 - Kazuistika č. 4 - Vyšetření stoje aspekcí, pohled z boku

Hodnocená oblast	Levý bok	Pravý bok
Hyperlordoza, postavení pánve	Bez nálezu	Bez nálezu
Záda (lordoza, kyfoza, oploštění)	Bez nálezu	Bez nálezu
Postavení ramen	Mírně předsunuté dopředu	Mírně předsunuté dopředu
Postavení hlavy	Mírně předsunutá	Mírně předsunutá
Postavení uší	Asi 2 cm před rameny	Asi 2 cm před rameny

5.4.4.3 Vyšetření stoje pomocí olovnice

- Z týlního hrbolu – olovnice se dotýká v oblasti hrudní páteře a kosti křížové, prochází intergluteální rýhou a dopadá do středu mezi dolní končetiny.
- Ze zevního zvukovodu – olovnice jde mírně (asi 2 cm) před ramenním kloubem, před kyčelním kloubem a dopadá 4 cm před zevní kotník.
- Z processus xyphoideus – olovnice prochází středem pupíku a dopadá do středu mezi dolní končetiny.

5.4.4.4 Vyšetření chůze

Chůze je klidná a stabilní, peroneální typ, postavení pánve ve středním postavení, délka kroku je 43 cm, šířka baze 7 cm. Pacientka udělá 97 kroků za minutu. Souhyb v rameni i v lokti má pacientka fyziologický.

5.4.4.5 Vyšetření pohybových stereotypů dle Jandy

a) Abdukce v rameni

Pacientka má mírnou přestavbu pohybového stereotypu. M. supraspinatus se zapojuje později než m. deltoideus, kontralaterální m. trapezius se zapojuje později než homolaterální. Zjištěné hodnoty jsou v tabulce 69 (příloha 5).

b) Klik

Tabulka 25 - Kazuistika č. 4 - Vyšetření pohybových stereotypů dle Jandy – Klik

Fyziologie	Pořadí aktivace svalů
1. Aktivita dolních fixátorů lopatky	1.
2. m. serratus anterior	2.

Pacientka prováděla dámský klik, při pánském kliku byla vidět značná aktivita dolních fixátorů lopatek.

5.4.4.6 Antropometrie horních končetin

V rámci antropometrického vyšetření jsem naměřila délkové a obvodové míry. V souvislosti s tématem jsem vyšetřila pouze levou horní končetinu. Naměřené hodnoty se nachází v tabulkách 70 a 71 (příloha 5).

5.4.4.7 Goniometrie LHK

V rámci vyšetření goniometrie aktivně a pasivně jsem zjistila normální rozsahy pohybu v kloubu. Pacientka v levém ramenním kloubu svede aktivně flexi 160°, extenzi 30°, abdukci 120°, horizontální abdukci 25°, horizontální addukci 115°, zevní rotaci 65°, vnitřní rotaci 85°. Více v tabulce 72 (příloha 5).

5.4.4.8 Vyšetření hlubokého stabilizačního systému

Vyšetření dechového stereotypu: brániční dýchání, při nádechu se aktivuje bránice (oplošťuje se), tím se stlačují vnitřní orgány kaudálně, rozšiřuje se břišní dutina i dolní apertura hrudníku, pomocné dýchací svaly jsou relaxovány.

Testy hlubokého stabilizačního systému dle Koláře:

- Brániční test: pacientka se snaží vytlačit břišní dutinu a dolní část hrudníku proti mé palpaci. Dochází k laterálnímu a dorzálnímu rozšíření dolního hrudníku, sternum se pohybuje ventrálně, rozšiřují se mezižeberní prostory, bránice se tedy oplošťuje. Objevuje se pouze laterální pohyb žeber.

- Test nitrobřišního tlaku: pacientka aktivuje břišní stěnu proti mému tlaku, tlak je dostatečný, aktivací bránice dojde nejprve k vyklenutí břišní stěny v oblasti podbřišku, poté se zapojují břišní svaly
- Test flexe trupu: projev poruchy: aktivuje se horní část m. rectus abdominis a laterální skupiny břišních svalů, vtažení v oblasti tříselných vazů

5.4.4.9 Vyšetření zkrácených svalů

V rámci vyšetření zkrácených svalů jsem u pacientky zjistila velké zkrácení svalu m. trapezius a mírné zkrácení svalů m. levator scapulae, m. pectoralis major, m. sternocleidomastoideus. Více v tabulce 73 (příloha 5).

5.4.4.10 Vyšetření svalové síly podle svalového testu dle Jandy

V rámci vyšetření svalové síly podle svalového testu dle Jandy jsem vyšetřila mírné oslabení svalů v oblasti levého ramenního kloubu. Pacientka má u všech svalů horních končetin svalovou sílu stupně 4 a 5. Více v tabulce 74 (příloha 5).

5.4.4.11 Vyšetření dynamiky páteře dle Lewita

Pacientka je výrazně hypermobilní. Pacientka při Thomayerově zkoušce položila prsty na zem. Schoberova byla zvětšena o 5 cm, Stiborova o 10 cm. Více v tabulce 75 (příloha 5).

5.4.4.12 Vyšetření hypermobility dle Jandy

Tabulka 26 -– Kazuistika č. 4 – Vyšetření hypermobility dle Jandy

Zkouška na hypermobilitu	**Levá**	**Pravá**
Zkouška rotace hlavy	+	
Zkouška šály	+	
Zkouška zapažených paží	+	
Zkouška založených paží	+	
Zkouška extendovaných loktů	+	
Zkouška sepjatých rukou	+	
Zkouška sepjatých prstů	+	
Zkouška předklonu	+	
Zkouška úklonu	+	
Zkouška posazení na paty	+	

+ = hypermobilita

5.4.4.13 Vyšetření úchopu

Úchopy (štipec, špetka, laterální úchop, kulový úchop, háček, válcový úchop) byly fyziologické.

5.4.4.14 Vyšetření reflexních změn dle Lewita

Vyšetření jizvy: Jizva je asi 4 cm dlouhá v oblasti akromioklavikulárního kloubu, na pohmat citlivá a tužší, na horní okraji mírně přisedlá.

Vyšetření kůže: Kůže horních končetin je bilat. dostatečně hydratovaná, teplota v normě. Na dolních končetinách také v normě. V oblasti krční a hrudní páteře je omezená posunlivost kůže laterálně. Pacientce již rameno neotéká, verifikovala jsem atropometricky. Kůže v krční i hrudní oblasti je bolestivá.

Vyšetření podkoží: posunlivost Kiblerovy řasy omezená v oblasti krční a hrudní páteře. Podkoží je v oblasti horních i dolních končetin palpačně volné.

Vyšetření fascií: fascie v oblasti krční i hrudní páteře s patologickou bariérou kraniálně bilat., fascie levé horní končetiny s patologickou bariérou kaudálně, druhá HK a dolní končetiny bez patologické bariéry.

Palpační vyšetření svalů:

Palpačně zjištěna bolestivost šíjového svalstva v oblasti trigger pointů v m. trapezius bilat, m.levator scapulae bilat., krátkých extenzorů šíje, hypertonus m. trapezius, pas ascendens bilat. i pars descendens bilat., paravertebrální svaly, m. levator scapulae, m. pectorales maior et minor, mm. scaleni, snížený tonus pravý m. deltoideus, m. triceps brachii, m. biceps brachii, m. rhomboideii, m. latisimus dorsi

5.4.4.15 Vyšetření kloubní vůle horních končetin dle Lewita

- interfalangové a metakarpofalangové klouby bilat. bez patologické bariéry všemi směry
- zápěstí bilat. bez patologické bariéry všemi směry
- hlavička radia bilat. bez patologické bariéry

- loketní kloub pravý bez patologické bariéry všemi směry, levý s patologickou bariérou všemi směry – kontraktura svalů
- pravý ramenní kloub bez patol. bariéry všemi směry, levý ramenní kloub nevyšetřuji – operovaný kloub
- sternoklavikulární kloub bilat. bez patologické bariéry všemi směry
- scapulothorakální kloub bilat. bez patologické bariéry všemi směry

5.4.4.16 Neurologické vyšetření

Neurologické vyšetření bylo v normě.

5.4.4.17 Vyšetření proti odporu

Pacientka měla levý loketní kloub v 90° flexi a cítila bolest při vnitřní a zevní rotaci ramenního kloubu.

5.4.4.18 Bolestivý oblouk dle Cyriaxe

Pacientka cítila bolest při 160°, což značí postižení akromioklavikulárního kloubu.

5.4.4.19 Modifikovaný test soběstačnosti

Tabulka 27 – Kazuistika č. 4 – Modifikovaný test soběstačnosti pro ramenní pletenec

Úkol	**Hodnocení**
Učeše se	5
Uvaří si	5
Oblékne se	5
Podá si vysoko umístěný předmět	5
Zdvihne ze země břemeno o hmotnosti 10 kg (oběma rukama)	5
Unese břemeno o hmotnosti 5 kg (v jedné ruce, nákupní taška)	5
Otevře dveře auta (zevnitř)	10
Zabouchne za sebou domovní dveře	10
Provede klik	0
Sportuje	5
	celkem bodů 55

5.4.4.20 Závěr vyšetření vstupního kineziologického rozboru

Pacientka půl roku po operaci pociťuje bolest levého ramenního kloubu na stupni 6. V listopadu ji vyndali stabilizační kovy. Pacientka má konstituční hypermobilitu, která se projevuje bolestí ramenních, kolenních, hlezenních kloubů. V rámci vyšetření reflexních změn přítomná palpační bolestivost v oblasti krční i hrudní páteře. Je snížena svalová síla m. deltoideus, m. triceps brachii, m. biceps brachii, mm. rhomboideii, m. latissimus dorsi. Trigger pointy má pacientka v m. trapezius bilat., m. levator scapulae bilat. a v krátkých extenzorech šíje. Hypertonus má pacientka v m. trapezius bilat., m. levator scapulae bilat., m. pectoralis maior et minor bilat., mm. scaleni bilat. a v paravertebrálních svalech. Neurologické vyšetření je v normě. Z vyšetření dynamiky páteře je patrné, že je pacientka hypermobilní. Při odporových testech na levý ramenní kloub pacientka pociťuje bolestivost. Funkce hlubokého stabilizačního systému je dostatečná. Reflexy jsou výbavné na obou horních končetinách, patologické reflexy nejsou přítomné. Vyšetření čití je bez patologické nálezu. Pacientka je středně omezená v aktivitě z důvodu nestability a bolesti.

5.4.5 Krátkodobý rehabilitační plán

Cíle terapie

- uvolnění jizvy měkkými technikami
- odstranění reflexních změn
- protažení zkrácených svalů
- odstranění hypertonu a trigger pointů m. trapezius pars descendens a m. levator scapulae, krátkých extenzorů šíje
- odstranit hypertonus m. trapezius pars ascendens et descendens, m. erector spinae, m. pectoralis maior et minor, m. levator scapulae, mm. scaleni, paravertebrální svaly
- posílit oslabené svalstvo ramene a dolních fixátory lopatek
- snížit bolestivost ramene a oblasti krční páteře
- nácvik autoterapie správného sedu, na protahování zkrácených svalů
- změnit stereotyp pohybu v ramenním kloubu
- zlepšit funkci dynamických stabilizátorů ramenního pletence

- zlepšit zapojení ramenního pletence do tělesného schématu – cvičení v uzavřených kinematických řetězcích
- harmonizace svalového tonu
- stabilizace trupu pro podporu funkce horní končetiny – metodou SM systém
- stabilizace hypermobilních segmentů pomocí svalové funkce
- podpora zapojení horních končetin do běžných sportovních aktivit
- nácvik senzomotoriky
- posílení oslabených svalů a podpora posturální stability

Návrh terapie

- TMT na jizvu, krční a C-Th fascii, krátké extenzory šíje, m. trapezius, m. levator scapulae
- PIR m. trapezius pars ascendens et descendens a krátkých extenzorů šíje bilat., m. levator scapulae, m. pectoralis maior a minor, mm. scaleni, paravertebrální svaly
- PIR s protažením m.sternocleidomastoideus, m. levator scapulae, m. pectoralis maior et minor, m. trapezius, na paravertebrální svaly
- aktivace hlubokého stabilizačního systému pomocí lokalizované dýchání, aktivace m. transversus abdominis a mm. multifidi
- PNF – posilovací techniky na oslabené svaly v diagonálách horních končetin, techniky rytmické stabilizace a stabilizačního zvratu, spojení techniky s posilovací gumou
- cvičení zaměřené na posílení oslabených svalů a podporu posturální stability
- cvičení podle ACT, konceptu SM – systém a konceptu Spiraldynamik na vzpřímení páteře a zvýšení stability ramenního pletence
- stabilizační terapie s oscilujícími tyčemi s využitím propriomedu
- stabilizační kinesiotaping na levé rameno
- aproximace a centrace kloubů
- nácvik senzomotoriky – cvičení s využitím speciálních pomůcek – velký míč, overball, bosu, balanční čočka

5.4.6 Dlouhodobý rehabilitační plán

Cíle terapie

- dosáhnout cílů z krátkodobého rehabilitačního plánu
- posílení oslabených svalů – metodami kondiční cvičení, PNF, proti odporu
- zlepšit funkci dynamických stabilizátorů pletence ramenního kloubu
- harmonizace svalového tonu
- nácvik správného stoje, osvojit si správný stereotyp chůze a sedu
- aktivovat hluboký stabilizační systém v různých polohách
- zlepšit pohybový stereotyp
- reflexní působení na segmenty v centrovaných polohách
- zařadit lehkou sportovní aktivitu

5.4.7 Průběh terapie

Pacientka během terapie spolupracovala a domácí cvičení nezanedbávala. Stěžuje si na bolesti levého ramene, které ji brání v noci kvalitně spát. Dále popisuje nestabilitu v obou ramenních kloubech, kolenech, hleznech. Pacientka přiznává, že si často bere antidepresiva, anxiolytika - Lexaurin a analgetika – Nalgesin z důvodu velké bolesti. Bolest se zmenšuje aplikací kinesiotapingu, měkkými technikami, protažením zkrácených svalů a posílením oslabených. Instruovala jsem pacientku, aby si hlídala pozici ramene při usínání. Nafocené vybrané cviky z instruktáže jsou v příloze 7.

Terapeutická jednotka č. 1 (15. 1. 2020)

Vyšetření a terapie

Provedla jsem vstupní kineziologický rozbor pro určení další terapie. Skládal se z vyšetření stoje, mobility a chůze, reflexní změn, kloubní vůle, palpační vyšetření dle Lewita, antropometrické vyšetření, vyšetření goniometrie, svalového testu, vyšetření hypermobility dle Jandy, neurologického vyšetření, odporových testů dle Koláře.

Po vyšetření jsem měkkými technikami ošetřila jizvu, krční a C-Th fascii, krátké extenzory šíje, m. trapezius a levator scapulae a pomocí PIR jsem ošetřila svaly v hypertonu.

Terapeutická jednotka č. 2 (22. 1. 2020)

- TMT na jizvu, krční a C-Th fascii, krátké extenzory šíje, m. trapezius, m. levator scapulae
- PIR na m. trapezius, krátké extenzory šíje bilat., m. levator scapulae, m. pectoralis maior a minor, mm. scaleni, paravertebrální svaly
- PIR s protažením m.sternocleidomastoideus, m. levator scapulae, m. pectoralis maior et minor, m. trapezius, na paravertebrální svaly
- PNF– posilovací techniky na oslabené svaly, techniky rytmické stabilizace a stabilizačního zvratu, spojení techniky s posilovací gumou v diagonálách horních končetin
- izometrické posilování m. deltoideus, m. infraspinatus, m. supraspinatu, VP: sed, abdukce LRK 90°, odpor terapeuta
- aplikace stabilizačního kinesiotapingu na levé rameno
- centrace ramene dle Čápové
- stabilizační terapie s kmitající tyčí – flexibar ve stoji
- **Instruktáž cvičení na doma:**
    - cvičení na vzpřímení páteře podle ACT dle Špringrové vsedě
    - cvičení na stabilizací ramene pomocí konceptu Spiraldynamik dle MD. Larsena s Therabandem a tenisovým míčkem vsedě u zdi, míček mezi zeď a rameno, při tahu Therabandu nesmí spadnout

Terapeutická jednotka č. 3 (29. 1. 2020)

- TMT na jizvu, krční a C-Th fascii, krátké extenzory šíje, m. trapezius, m. levator scapulae
- PIR m. trapezius, krátké extenzory šíje bilat., m. levator scapulae, m. pectoralis maior a minor, mm. scaleni, paravertebrální svaly
- PIR s protažením m.sternocleidomastoideus, m. levator scapulae, m. pectoralis maior et minor, m. trapezius, na paravertebrální svaly
- PNF– posilovací techniky na oslabené svaly, techniky rytmické stabilizace a stabilizačního zvratu, spojení techniky s posilovací gumou v diagonálách horních končetin
- izometrické posilování m. deltoideus, m. infraspinatus, m. supraspinatu: VP: sed, abdukce LRK 90°, odpor terapeuta

- centrace ramene dle Čápové
- **instruktáž cvičení na doma:**
    - vzpěrné koaktivační cvičení podle ACT dle Špringrové: VP: leh na břiše
    - stabilizační terapie s kmitající tyčí – flexibar v leže na boku

Terapeutická jednotka č. 4 (5. 2. 2020)

- TMT na jizvu, krční a C-Th fascii, krátké extenzory šíje, m. trapezius, m. levator scapulae
- PIR na m. trapezius, krátkých extenzorů šíje bilat., m. levator scapulae, m. pectoralis maior a minor, mm. scaleni, paravertebrální svaly
- PIR s protažením m.sternocleidomastoideus, m. levator scapulae, m. pectoralis maior et minor, m. trapezius, na paravertebrální svaly
- PNF – technika rytmické stabilizace 1. a 2. diagonály HKK
- PNF-technika dynamického zvratu-anteriorní elevace a posteriorní deprese lopatky, VP: leh na pravém boku
- centrace ramene dle Čápové
- protažení krční a hrudní fascie
- **instruktáž cvičení na doma:**
    - protažení flexorů ramene ve stoji u zdi
    - metoda SM systém dle Smíška, VP: stoj, boční tah jednou paží
    - vzpěrné koaktivační cvičení podle ACT dle Špringrové, varianta vzpěru z lehu na břiše do polohy na čtyřech
    - stabilizační terapie s kmitající tyčí s flexibar ve stoji v předklonu

Terapeutická jednotka č. 5 (12. 2. 2020)

- TMT na jizvu, na kůži, krční a C-Th fascii, krátké extenzory šíje, m. trapezius, m. levator scapulae
- PIR m. trapezius, krátké extenzory šíje bilat., m. levator scapulae, m. pectoralis maior a minor, mm. scaleni, paravertebrální svaly
- PIR s protažením m.sternocleidomastoideus, m. levator scapulae, m. pectoralis maior et minor, m. trapezius, na paravertebrální svaly

- PNF– posilovací techniky na oslabené svaly, techniky rytmické stabilizace a stabilizačního zvratu, spojení techniky s posilovací gumou v diagonálách horních končetin
- izometrické posilování mm. rhomboideii v leže na břiše
- izometrické posilování m. deltoideus, m. infraspinatus, m. supraspinatus, m. biceps brachii, m. triceps brachii
- cvičení v uzavřeném kinematickém řetězci na velkém gymnastické míči, vzpor na zápěstích, DKK v extenzi opřeny o míč
- **instruktáž cvičení na doma:**
    - metoda SM systém dle Smíška, VP: stoj, boční tah paže nad hlavou do osy těla
    - izometrické posilování svalů rotátorové manžety s overballem vsedě u stolu
    - cvičení na stabilizaci lopatky, vzpor na předloktích o bosu

Terapeutická jednotka č. 6 (19. 2. 2020)

- TMT na jizvu, krční a C-Th fascii, krátké extenzory šíje, m. trapezius, m. levator scapulae
- PIR na m. trapezius, krátké extenzory šíje bilat., m. levator scapulae, m. pectoralis maior a minor, mm. scaleni, paravertebrální svaly
- PIR s protažením m.sternocleidomastoideus, m. levator scapulae, m. pectoralis maior et minor, m. trapezius, na paravertebrální svaly
- Nácvik optimálního zapojení mm. transversi abdomii v leže na zádech s flektovanými DK, nadlehčení jedné DK bez zvětšování bederní lordózy za současné aktivace mm.transversi abdomini, výměna DK
- **instruktáž cvičení na doma:**
    - metoda SM systém dle Smíška, VP: stoj, otevření obou paží vzad s přitažením lopatek k sobě a loktů k pasu
    - cvičení na balanční podložce bosu – balanční most z lehu na boku
    - cvičení pro posílení středu těla a paží: dámský klik s oporou paží o bosu
    - cvičení na stabilizace a posílení svalů ramene, z lehu na boku vysoký a nízký šikmý sed

- stabilizace ramenního pletence v opoře na čtyřech, flexe HK, stabilizace lopatky, extenze DK a vyměnit končetiny

Kontrolní kineziologický rozbor

Na závěr terapie jsem provedla kontrolní kineziologický rozbor. Rozsah pohybu zůstal neměnný a svalová síla všech svalů horní končetiny byla nejméně 4 stupně. M. trapezius a m. levator scapulae bilat. byl zkrácený na stupeň 1. Bolest se snížila ze stupně 6 na stupeň 5.

Terapeutická jednotka č. 7 (26. 2. 2020)

- TMT na jizvu, na kůži, krční a C-Th fascii, krátké extenzory šíje, m. trapezius, m. levator scapulae
- PIR na m. trapezius a krátké extenzory šíje bilat., m. levator scapulae, m. pectoralis maior a minor, mm. scaleni, paravertebrální svaly
- PIR s protažením m.sternocleidomastoideus, m. levator scapulae, m. pectoralis maior et minor, m. trapezius, na paravertebrální svaly
- metoda PNF – technika rytmické stabilizace 1. a 2. diagonály HKK
- metoda PNF – technika dynamického zvratu: anteriorní elevace a posteriorní deprese lopatky, VP: leh na pravém boku
- cvičení na hluboký stabilizační systém a stabilitu ramenního pletence podle DNS: VP: leh na břiše 3. měsíc – přesun do polohy 6. měsíce a návrat do VP, 5 opakování a leh na zádech 3. měsíc

- **instruktáž cvičení na doma:**
  - metoda SM systém dle Smíška, VP: stoj, z aktivního předpažení pomalý pasivní tah oběma pažemi vzad
  - cvičení na stabilizace ramenního pletence dle Brunkow: otáčení z lehu na břiše do polohy na všechny čtyři

Terapeutická jednotka č. 8 (4. 3. 2020)

- TMT na jizvu, krční a C-Th fascii, krátké extenzory šíje, m. trapezius, m. levator scapulae
- PIR na m. trapezius, krátké extenzory šíje bilat., m. levator scapulae, m. pectoralis maior a minor, mm. scaleni, paravertebrální svaly
- PIR s protažením m.sternocleidomastoideus, m. levator scapulae, m. pectoralis maior et minor, m. trapezius, na paravertebrální svaly
- metoda PNF – technika rytmické stabilizace 1. a 2. diagonály HKK
- metoda PNF – technika dynamického zvratu: anteriorní elevace a posteriorní deprese lopatky, VP: leh na pravém boku
- cvičení na stabilizaci ramenního pletence dle Brunkow, vzpěr ze sedu na zemi do polohy vysokého překážkového šikmého sedu
- aktivace a zpevnění hlubokého stabilizačního systému: VP: vzpor na předloktích, DKK opřené o kolena, retrakce hlavy, napřímené tělo, výdrž 10 s, relaxace, opakování
- posilování hlubokého stabilizačního systému, ramenního pletence a stehenních svalů z lehu na břiše do nízkého šikmého sedu a návrat do výchozí pozice
- **instruktáž cvičení na doma:**
    - stabilizace ramenních pletenců na bosu, cvičení v uzavřeném kinematické řetězci – vzpor na zápěstích, DKK opřené o kolena, přenášení váhy dopředu a do stran
    - aktivace a zpevnění hlubokého stabilizačního systému: VP: vzpor na předloktích, DKK opřené o kolena, retrakce hlavy, napřímené tělo, výdrž 10 s, relaxace, opakování

Terapeutická jednotka č.9 (11. 3. 2020)

S pacientkou pokračujeme v terapii i po vyhlášení nouzového stavu, protože sdílíme jednu domácnost.

Terapie

- TMT na jizvu, krční a C-Th fascii, krátké extenzory šíje, m. trapezius, m. levator scapulae
- PIR na m. trapezius, krátké extenzory šíje bilat., m. levator scapulae, m. pectoralis maior a minor, mm. scaleni, paravertebrální svaly

- PIR s protažením m.sternocleidomastoideus, m. levator scapulae, m. pectoralis maior et minor, m. trapezius, na paravertebrální svaly
- PNF– posilovací techniky na oslabené svaly, techniky rytmické stabilizace a stabilizačního zvratu, spojení techniky s posilovací gumou v diagonálách horních končetin
- cvičení na stabilizaci ramenního pletence dle Brunkow: vzpěr z polohy na břiše do polohy nízkého šikmého sedu
- dynamická stabilizace lopatky dle DNS přechod 4,5 měsíce

Terapeutická jednotka č. 10 (18. 3. 2020)

- TMT na jizvu, krční a C-Th fascii, krátké extenzory šíje, m. trapezius, m. levator scapulae
- PIR na m. trapezius, krátké extenzory šíje bilat., m. levator scapulae, m. pectoralis maior a minor, mm. scaleni, paravertebrální svaly
- PIR s protažením m.sternocleidomastoideus, m. levator scapulae, m. pectoralis maior et minor, m. trapezius, na paravertebrální svaly
- PNF – posilovací techniky na oslabené svaly, techniky rytmické stabilizace a stabilizačního zvratu, spojení techniky s posilovací gumou v diagonálách horních končetin
- **instruktáž cvičení na doma:**
    - cvičení na hluboký stabilizační systém – vzpor neboli „plank“ s oporou na bosu, posun skrčeného kolene pod trup
    - cvičení na stabilizaci ramenního pletence – vzpor na zápěstí o balanční čočku, DKK opřeny o kolena
    - cvičení pro aktivaci svalových řetězců ve zkříženém vzoru na stabilizaci ramenního pletence – opora na čtyřech se zúžením opory na 2 končetiny
    - provedení výstupního kineziologického rozboru

6 VÝSLEDKY

6.1 Kazuistika č. 1 – výstupní kineziologický rozbor

6.1.1 Goniometrie

Tabulka 28 - Kazuistika č. 1 – Goniometrie – Rozdíl vstupní vs výstupní kineziologický rozbor

	Aktivně		**Pasivně**	
PHK	**Vstupní**	**Výstupní**	**Vstupní**	**Výstupní**
Ramenní kloub				
S (sagitální rovina)	30-0-90	**50-0-110**	30-0-100	**50-0-120**
F (frontální rovina)	70-0-0	**90-0-0**	110-0-0	**110-0-0**
T (transverzální rovina)	0-0-90	**10-0-110**	0-0-90	**10-0-110**
R_{F90} (rotace)	20-0-30	**30-0-35**	30-0-30	**30-0-35**
Loketní kloub				
S (sagitální rovina)	0-0-120	**0-0-130**	0-0-130	**0-0-130**
R (rotace)	80-0-85	**85-0-85**	90-0-90	**90-0-90**
Zápěstí				
S (sagitální rovina)	60-0-55	**70-0-60**	60-0-60	**70-0-60**
F (frontální rovina)	20-0-35	**20-0-35**	20-0-35	**20-0-35**

6.1.2 Vyšetření pohybových stereotypů dle Jandy

Tabulka 29 – Kazuistika č. 1 – Vyšetření pohybových stereotypů dle Jandy – rozdíl vstupní vs výstupní kineziologický rozbor

Fyziologie	**Pořadí zapojených svalů**	
	Vstupní	**Výstupní**
1. m. supraspinatus	3.	**1.**
1. m.deltoideus	4.	**2.**
2. m.trapezius-kontralaterálně	1.	**3.**
3. m.trapezius-homolaterálně	2.	**4.**
4. m.quadratus lumborum	5.	**5.**
5. peroneální svaly-kontralaterálně	6.	**6.**

6.1.3 Vyšetření zkrácených svalů dle Jandy

Tabulka 30 - Kazuistika č. 1 – Vyšetření zkrácených svalů dle Jandy vstupní vs výstupní

Sval	**Sin.**	**Dex.**	**Sin.**	**Dex.**
	Vstupní		**Výstupní**	
m. sternocleidomastoideus	1	1	**1**	**0**
m. levator scapulae	2	1	**1**	**1**
m. trapezius – horní část	2	2	**1**	**1**
m. pectoralis major – část sternální dolní	1	2	**1**	**2**
m. pectoralis major – část sternální střední a horní	2	1	**2**	**1**
m. pectoralis major – část klavikulární a m. pectorales minor	0	1	**0**	**0**

6.1.4 Vyšetření svalové síly PHK dle Jandy

Tabulka 31 - Kazuistika č. 1 – Vyšetření svalové síly – Rozdíl vstupní vs výstupní vyšetření

Pohyb	**Pravá**	**Levá**	**Pravá**	**Levá**
	Vstupní		**Výstupní**	
Lopatka				
Addukce lopatky	3	4	**3**	**4**
Kaudální posunutí s addukcí	3 (OP)	4	**3+**	**4-**
Elevace lopatky	3	4-	**3**	**4+**
Abdukce s rotací	3-	5	**3-**	**5**
Ramenní kloub				
Flexe v ramenním kloubu	3-	4	**3+**	**4**
Extenze v ramenním kloubu	3	4+	**3**	**4+**
Abdukce v ramenním kloubu	2+ (OP)	4	**3**	**4**
Horizontální abdukce v ramenním kloubu	3 (OP)	3	**4**	**3+**
Horizontální addukce v ramenním kloubu	3 (OP)	4	**3+**	**4**
Zevní rotace v ramenním kloubu	2+ (OP)	4-	**3**	**4**
Vnitřní rotace v ramenním kloubu	3 (OP)	5	**3+**	**5**
Loketní kloub				
Flexe v loketním kloubu	4	4	**4**	**5**
Extenze v loketním kloubu	4	5	**4**	**5**
Supinace předloktí	4	4	**5**	**4**
Pronace předloktí	4	5	**5**	**4**
Zápěstí				
Flexe s addukcí (zápěstí)	5	5	**5**	**4**
Flexe s abdukcí (zápěstí)	4	4	**4**	**4**
Extenze s addukcí (zápěstí)	5	5	**4**	**5**
Extenze s abdukcí (zápěstí)	3-	4	**4**	**5**

6.1.5 Vyšetření dynamiky páteře dle Lewita

Tabulka 32 – Kazuistika č. 1 – Vyšetření dynamiky páteře dle Lewita – vstupní vs výstupní

Zkouška	**Naměřeno**	
	Vstupní	**Výstupní**
Thomayerova (celá páteř)	15 cm	**12 cm**
Forestierova Fleche	4 cm	**2 cm**
Schoberova vzdálenost (bederní p.)	5 cm	**7 cm**
Stiborova vzdálenost (hrudní a bederní p.)	5 cm	**6 cm**
Čepojovova vzdálenost (krční p.)	4 cm	**4 cm**
Ottova inklinační vzdálenost (hrudní p.)	2 cm	**3 cm**
Ottova reklinační vzdálenost (hrudní p.)	1 cm	**2,5 cm**
Lateroflexe	L-13 cm, P-13 cm	**L-14cm, P-15 cm**

6.1.6 Odporové testy na rameno dle Koláře

Pacienta bolí odporový test při zevní rotaci pravou horní končetinu. Ostatní testy jsou nebolestivé.

6.1.7 Bolestivý oblouk dle Cyriaxe

Pacient cítí bolest při 70° abdukce v rameni.

6.1.8 Modifikovaný test soběstačnosti

Tabulka 33 – Kazuistika č. 1 – Modifikovaný test soběstačnosti – rozdíl vstupní vs výstupní hodnocení

Úkol	**Hodnocení**	
	Vstupní	**Výstupní**
Učeše se	0	5
Uvaří si	5	10
Oblékne se	5	10
Podá si vysoko umístěný předmět	5	5
Zdvihne ze země břemeno o hmotnosti 10 kg (oběma rukama)	5	5
Unese břemeno o hmotnosti 5 kg (v jedné ruce, nákupní taška)	5	10
Otevře dveře auta (zevnitř)	10	10
Zabouchne za sebou domovní dveře	10	10
Provede klik	0	5
Sportuje	0	5
celkem bodů	**45**	**75**

6.1.9 Vyšetření hlubokého stabilizačního systému

Vyšetření dechového stereotypu: dýchání je dolní hrudní.

Testy hlubokého stabilizačního systému dle Koláře:

- Brániční test: dochází k laterálnímu rozšíření dolního hrudníku, bránice se tedy oplošťuje.
- Test nitrobřišního tlaku: tlak proti mému odporu je přiměřený, dojde k vyklenutí břišní stěny v oblasti podbřišku, poté se zapojují břišní svaly
- Test flexe trupu: v normě, břišní svaly a hrudník zůstává v kaudálním postaven

6.1.10 Vyšetření reflexních změn dle Lewita

Vyšetření jizvy: Jizva na pravém rameni zepředu je asi 16 cm dlouhá, na pohmat volně posunlivá všemi směry.

Vyšetření kůže: Kůže horních končetin je bilat. dostatečně hydratovaná, teplota v normě. Na dolních končetinách také v normě. V oblasti krční páteře je kůže volně posunlivá všemi směry. Palpačně je kůže nebolestivá.

Vyšetření podkoží: posunlivost Kiblerovy řasy je omezená v oblasti bederní páteře kraniálním směrem. Podkoží je v oblasti horních i dolních končetin palpačně volné.

Vyšetření fascií: fascie v oblasti krční páteře bez patologické bariéry bilat. a fascie C-Th přechodu s patologickou bariérou bilat., fascie pravé HK, druhá HK a dolní končetiny bez patologické bariéry, bederní fascie bez patologické bariéry.

Palpační vyšetření svalů:

Trigger pointy jsou palpačně přítomné v pravém m. trapezis, v krátkých extenzorech šíje bilat. Hypertonus přetrvává m. trapezius, m. levator scapulae. Tonus v ostatních svalech je v normě.

6.1.11 Závěr výstupního kineziologického rozboru

Pacient je třičtvrtě roku po reverzní endoprotéze ramenního kloubu. Absolvoval ambulantní rehabilitaci v Oblastní nemocnici v Kladně. Během mé fyzioterapeutické intervence se zlepšily se rozsahy pohybu pravého ramenního kloubu – hlavně zevní a vnitřní rotace. Zlepšila se také svalová síla ve svalech horní končetiny. Kloubní vůle je bez patologického nálezu. Funkce hlubokého stabilizačního systému zlepšena. Dechový stereotyp je dolní hrudní. Reflexy jsou výbavné na horních i dolních končetinách, patologické reflexy nepřítomné. Ve stoji přetrvává výrazný předsun hlavy a protrakce ramenních kloubů s hrudní kyfózou. Trigger pointy jsou palpačně přítomné v m. trapezius dex. a krátkých extenzorech šíje. Hypertonus přetrvává v m. trapezius, m. levator scapulae. Hypertonus i hypotonus je u ostatních svalů v normě. Fascie zůstává omezená v oblasti C-Th přechodu a bederní páteře. Výrazně zkrácený je m. pectoralis major, mírně zkrácené jsou m. trapezius bilat., m. levator scapulae, m. sternocleidomastoideus. Pacient je soběstačný – oblékne se a uvaří si, unese nákupní tašku 5 kg v jedné ruce bez bolesti. Bolest zůstává při nošení břemen a podání vysoko umístěného předmětu. Celkově se bolest zmenšila ze stupně 5 na stupeň 3.

6.2 Kazuistika č. 2 – výstupní kineziologický rozbor

6.2.1 Goniometrie

Tabulka 34 – Kazuistika č. 2 – Goniometrie rozdíl vstupní vs výstupní kineziologický rozbor

PHK	Aktivně		Pasivně	
	Vstupní	Výstupní	Vstupní	Výstupní
Ramenní kloub				
S (sagitální rovina)	30-0-70	**30-0-100**	30-0-90	**30-0-110**
F (frontální rovina)	70-0-0	**100-0-0**	90-0-0	**110-0-0**
T (transverzální rovina)	25-0-35	**35-0-50**	25-0-50	**40-0-55**
R_{F90} (rotace)	20-0-15	**30-0-15**	20-0-15	**35-0-20**
Loketní kloub				
S (sagitální rovina)	0-0-120	**0-0-130**	0-0-120	**0-0-130**
R (rotace)	80-0-85	**85-0-85**	85-0-85	**90-0-85**
Zápěstí				
S (sagitální rovina)	15-0-20	**20-0-25**	20-0-25	**25-0-30**
F (frontální rovina)	15-0-10	**20-0-15**	15-0-10	**20-0-20**

6.2.2 Vyšetření pohybových stereotypů dle Jandy

Tabulka 35 – Kazuistika č. 2 – Vyšetření pohybových stereotypů dle Jandy vstupní vs výstupní kineziologický rozbor

Fyziologie	Pořadí aktivace svalů	
	Vstupní	Výstupní
1. m. supraspinatus	1.	**1.**
2. m. deltoideus	2.	**2.**
3. m. trapezius-kontralaterálně	5.	**4.**
4. m. trapezius-homolaterálně	3.	**3.**
5. m. quadratus lumborum	4.	**5.**
6. peroneální svaly-kontralaterálně	6.	**6.**

6.2.3 Vyšetření zkrácených svalů dle Jandy

Tabulka 36 – Kazuistika č. 2 – Vyšetření zkrácených svalů dle Jandy – rozdíl vstupní vs výstupní kineziologický rozbor

Zkrácené svaly	Sin	Dex	Sin	Dex
	Vstupní		Výstupní	
m. pectoralis major-část sternální dolní	2	2	**1**	**2**
m. pectoralis major-část sternální střední a horní	2	2	**1**	**2**
m. pectoralis major-část klavikulární a m. pectoralis minor	1	1	**2**	**1**
m. trapezius	2	2	**2**	**1**
m. levator scapulae	1	1	**0**	**1**
m. sternocleidomastoideus	1	1	**0**	**1**

6.2.4 Vyšetření svalové síly podle svalového testu dle Jandy

Tabulka 37 – Kazuistika č. 2- Vyšetření svalové síly podle svalového testu dle Jandy – rozdíl vstupní vs výstupní kineziologický rozbor

Pohyb	**Levá**	**Pravá**	**Levá**	**Pravá**
	Vstupní		**Výstupní**	
Lopatka				
Addukce lopatky	3-	3-	**4**	**4-**
Kaudální posunutí s addukcí	4+	3+	**4**	**4**
Elevace lopatky	4-	4-	**4**	**4-**
Abdukce s rotací	4+	3	**4**	**4-**
Ramenní kloub				
Flexe v ramenním kloubu	4-	3-	**4**	**4**
Extenze v ramenním kloubu	4-	3-	**4**	**4**
Abdukce v ramenním kloubu	4-	3+	**4**	**4**
Horizontální abdukce v ramenním kloubu	4-	2+	**4**	**3**
Horizontální addukce v ramenním kloubu	4-	3 (OP)	**4**	**4-**
Zevní rotace v ramenním kloubu	3+	3 (OP)	**4-**	**4**
Vnitřní rotace v ramenním kloubu	3+	2+	**3+**	**3**
Loketní kloub				
Flexe v loketním kloubu	4	4-	**4**	**4-**
Extenze v loketním kloubu	3+(OP)	4	**4-**	**4**
Supinace předloktí	4	4	**4-**	**5**
Pronace předloktí	4	4	**4+**	**4**
Zápěstí				
Flexe s addukcí (zápěstí)	3	4	**4**	**4-**
Flexe s abdukcí (zápěstí)	4	4	**3-**	**4-**
Extenze s addukcí (zápěstí)	4	4+	**4**	**4+**
Extenze s abdukcí (zápěstí)	3	3	**3+**	**3+**

6.2.5 Vyšetření dynamiky páteře dle Lewita

Tabulka 38 – Kazuistika č. 2 – Vyšetření páteře dle Lewita – rozdíl vstupní vs výstupní kineziologický rozbor

Zkouška	**Naměřeno**	
	Vstupní	**Výstupní**
Thomayerova (celá páteř)	14 cm	**12 cm**
Forestierova Fleche	3 cm	**2 cm**
Schoberova vzdálenost (bederní p.)	5 cm	**7 cm**
Stiborova vzdálenost (hrudní a bederní p.)	3 cm	**5 cm**
Čepojovova vzdálenost (krční p-)	2 cm	**4 cm**
Ottova inklinační vzdálenost (hrudní p.)	1 cm	**3 cm**
Ottova reklinační vzdálenost (hrudní p.)	2 cm	**2,5 cm**
Lateroflexe	L-14 cm, P-13 cm	**L-14 cm, P-14 cm**

6.2.6 Odporové testy na rameno

Pacientka cítí bolest pouze při zevní a vnitřní rotaci na levé horní končetině.

6.2.7 Bolestivý oblouk dle Cyriaxe

Pacientka cítí bolest 75° abdukci a vnitřní rotaci.

6.2.8 Modifikovaný test soběstačnosti

Tabulka 39 – Kazuistika č. 2 – Modifikovaný test soběstačnosti – rozdíl vstupní vs výstupní kineziologický rozbor

Úkol	**Hodnocení**	
	Vstupní	**Výstupní**
Učeše se	0	5
Uvaří si	5	10
Oblékne se	5	5
Podá si vysoko umístěný předmět	5	5
Zdvihne ze země břemeno o hmotnosti 10 kg (oběma rukama)	5	5
Unese břemeno o hmotnosti 5 kg (v jedné ruce, nákupní taška)	5	10
Otevře dveře auta (zevnitř)	10	10
Zabouchne za sebou domovní dveře	10	10
Provede klik	0	0
Sportuje	0	5
celkem bodů	**45**	**65**

6.2.9 Vyšetření hlubokého stabilizačního systému

Vyšetření dechového stereotypu: typ dýchání je střední hrudní.

Testy hlubokého stabilizačního systému dle Koláře:

- Brániční test: dochází k rozšíření hrudníku laterálně a rozšiřují se mezižeberní prostory
- Test nitrobřišního tlaku: v normě
- Test flexe trupu: v normě, aktivuje se laterální skupina břišních svalů

6.2.10 Vyšetření reflexních změn dle Lewita

Vyšetření jizvy: Jizva na pravém rameni zepředu je asi 15 cm dlouhá, mírně přisedlá u dolního okraje, jinak posunlivá všemi směry.

Vyšetření kůže: Kůže horních končetin je bilat. dostatečně hydratovaná, teplota v normě. Na dolních končetinách také v normě. V oblasti hrudní páteře je posunlivost volná všemi směry, v oblasti krční páteře je omezená kaudálně. Kůže v krční oblasti je bolestivá. V hrudní a bederní oblasti bez bolesti.

Vyšetření podkoží: posunlivost Kiblerovy řasy je omezená v oblasti bederní páteře. Podkoží je v oblasti horních končetin citlivé, na dolních končetinách palpačně volné.

Vyšetření fascií: fascie v oblasti krční, bederní fascie s patologickou bariérou kaudálně bilat., fascie pravé horní končetiny, druhé HK a dolní končetiny bez patologické bariéry.

Palpační vyšetření svalů:

Palpačně je přítomná bolest v oblasti trigger pointů m. trapezius bilat, mm. rhomboideii bilat. M. levator scapulae a m. trapezius je stále v hypertonu. Ostatní svaly mají tonus v normě.

6.2.11 Závěr výstupního kineziologického rozboru

Pacientka je třičtvrtě roku po reverzní náhradě ramenního kloubu. Pacientka absolvovala lůžkovou rehabilitaci v Oblastní nemocnici v Kladně, lůžkovou rehabilitaci v Rehabilitační nemocnici v Berouně a ambulantní rehabilitaci v nemocnici Rakovníku. Pravá lopatka pacientky byla fixována a rozsah pohybu nebyl větší než 90° ve flexi i abdukci, což pacientku omezovalo v soběstačnosti. Pacientka měla velký spasmus m. trapezius dexter. Na základě terapií s pacientkou se zlepšil rozsah pohybu – zvláště flexe, abdukce a rotace v ramenním kloubu a také svalová síla. Kloubní vůle je bez patologického nálezu. Typ dýchání pacientky je střední hrudní. Funkce hlubokého stabilizačního systému je dostatečná. Ke zlepšení došlo hlavně u bráničního testu a testu nitrobřišního tlaku. Reflexy jsou výbavné na horních i dolních končetinách, patologické reflexy nepřítomné. Palpačně je přítomná bolest v oblasti trigger pointů m. trapezius bilat, mm. rhomboideii bilat. M. levator scapulae a m. trapezius je stále v hypertonu. Ostatní svaly mají tonus v normě. Kůže v oblasti krční páteře je stále bolestivá a oblasti krční a bederní fascie je omezena kaudálně.

6.3 Kazuistika č. 3 – výstupní kineziologický rozbor

6.3.1 Goniometrie

Tabulka 40 – Kazuistika č. 3 – Goniometrie – rozdíl vstupního vs výstupního kineziologického rozboru

LHK	**Vstupní**		**Výstupní**	
	Aktivně	**Pasivně**	**Aktivně**	**Pasivně**
Ramenní kloub				
S (sagitální rovina)	30-0-110	30-0-110	**30-0-120**	**30-0-130**
F (frontální rovina)	100-0-0	100-0-0	**115-0-0**	**125-0-0**
T (transverzální rovina)	25-0-115	25-0-115	**30-0-120**	**30-0-120**
R_{F90} (rotace)	25-0-20	30-0-25	**30-0-35**	**40-0-45**
Loketní kloub				
S (sagitální rovina)	0-0-140	0-0-140	**0-0-140**	**0-0-140**
R (rotace)	65-0-75	70-0-75	**70-0-80**	**75-0-85**
Zápěstí				
S (sagitální rovina)	50-0-60	55-0-70	**60-0-70**	**55-0-80**
F (frontální rovina)	15-0-25	20-0-25	**20-0-30**	**25-0-30**

6.3.2 Vyšetření pohybových stereotypů dle Jandy

Tabulka 41 – Kazuistika č. 3 – Vyšetření pohybových stereotypů dle Jandy – rozdíl vstupní vs výstupní kineziologický rozbor

Fyziologie	**Pořadí aktivace svalů**	
	Vstupní	**Výstupní**
1. m. supraspinatus	2.	1.
2. m. deltoideus	1.	2.
3. m. trapezius-kontralaterálně	4.	4.
4. m. trapezius-homolaterálně	3.	3.
5. m. quadratus lumborum	5.	5.
6. peroneální svaly-kontralaterálně	6.	6.

6.3.3 Vyšetření zkrácených svalů dle Jandy

Tabulka 42 – Kazuistika č. 3 - Vyšetření zkrácených svalů dle Jandy – rozdíl vstupní vs výstupní kineziologický rozbor

Zkrácené svaly	**Sin.**	**Dex.**	**Sin.**	**Dex.**
	Vstupní		**Výstupní**	
m. pectoralis major-část sternální dolní	1	1	**1**	**0**
m. pectoralis major-část sternální střední a horní	2	2	**2**	**1**
m. pectoralis major-část klavikulární a m. pectoralis minor	1	1	**1**	**1**
m. trapezius	2	2	**2**	**1**
m. levator scapulae	1	1	**1**	**0**
m. sternocleidomastoideus	1	1	**1**	**0**

6.3.4 Vyšetření svalové síly podle svalového testu dle Jandy

Tabulka 43 – Kazuistika č. 3 Vyšetření svalové síly podle svalového testu dle Jandy – rozdíl vstupní vs výstupní kineziologický rozbor

Pohyb	**Levá**	**Pravá**	**Levá**	**Pravá**
	Vstupní		**Výstupní**	
Lopatka				
Addukce lopatky	4+	4-	**4**	**4+**
Kaudální posunutí s addukcí	3 (OP)	4+	**4**	**4+**
Elevace lopatky	4-	4-	**4**	**5**
Abdukce s rotací	4+	5	**4**	**5**
Ramenní kloub				
Flexe v ramenním kloubu	3+	3+	**4**	**4-**
Extenze v ramenním kloubu	3-	3	**4**	**4+**
Abdukce v ramenním kloubu	3+	3+	**4**	**4**
Horizontální abdukce v ramenním	3+	3+	**4+**	**4+**
Horizontální addukce v ramenním	3	3	**4+**	**4+**
Zevní rotace v ramenním kloubu	3 (OP)	3	**4+**	**4+**
Vnitřní rotace v ramenním kloubu	3-	3-	**4**	**4+**
Loketní kloub				
Flexe v loketním kloubu	4	4	**4**	**5**
Extenze v loketním kloubu	5	5	**5**	**5**
Předloktí				
Supinace předloktí	3	4	**4**	**4+**
Pronace předloktí	4	4	**4+**	**5**
Zápěstí				
Flexe s addukcí (zápěstí)	3	4	**4+**	**4**
Flexe s abdukcí (zápěstí)	4	3	**5**	**4**
Extenze s addukcí (zápěstí)	4	5	**4**	**5**
Extenze s abdukcí (zápěstí)	5	5	**5**	**4**

6.3.5 Vyšetření dynamiky páteře dle Lewita

Tabulka 44 – Kazuistika č. 3 – Vyšetření dynamiky páteře dle Lewita – rozdíl vstupní vs výstupní kineziologický rozbor

Zkouška	**Naměřeno**	
	Vstupní	**Výstupní**
Thomayerova (celá páteř)	15 cm	**12 cm**
Forestierova Fleche	6 cm	**4 cm**
Schoberova vzdálenost (bederní p.)	4 cm	**6 cm**
Stiborova vzdálenost (hrudní a bederní p.)	4 cm	**6 cm**
Čepojovova vzdálenost (krční p-)	1 cm	**3 cm**
Ottova inklinační vzdálenost (hrudní p.)	3 cm	**3 cm**
Ottova reklinační vzdálenost (hrudní p.)	1 cm	**2 cm**
Lateroflexe	L-8 cm, P-10 cm	**L-9 cm, P-11 cm**

6.3.6 Odporové testy na rameno

Pacientka cítí bolest pouze při vnitřní rotaci.

6.3.7 Bolestivý oblouk dle Cyriaxe

Pacientka cítí bolest při 70 stupni abdukci v rameni.

6.3.8 Modifikovaný test soběstačnosti

Tabulka 45 – Kazuistika č. 3 – Modifikační test soběstačnosti – vstupní vs výstupní kineziologický rozbor

Úkol	**Hodnocení**	
	Vstupní	**Výstupní**
Učeše se	0	5
Uvaří si	5	10
Oblékne se	5	10
Podá si vysoko umístěný předmět	5	5
Zdvihne ze země břemeno o hmotnosti 10 kg (oběma rukama)	5	5
Unese břemeno o hmotnosti 5 kg (v jedné ruce, nákupní taška)	5	5
Otevře dveře auta (zevnitř)	10	10
Zabouchne za sebou domovní dveře	10	10
Provede klik	0	5
Sportuje	0	5
celkem bodů	**45**	**70**

6.3.9 Vyšetření hlubokého stabilizačního systému

Vyšetření dechového stereotypu: typ dýchání je dolní hrudní.

Testy hlubokého stabilizačního systému dle Koláře:

- Brániční test: v normě, objeví se pouze laterální pohyb žeber
- Test nitrobřišního tlaku: v normě, dojde k vyklenutí podbřišku
- Test flexe trupu: aktivuje se laterální skupina břišních svalů

6.3.10 Vyšetření reflexních změn dle Lewita

Vyšetření jizvy: Jizva na levém rameni zepředu je asi 14 cm dlouhá, na pohmat posunlivá všemi směry.

Vyšetření kůže: Kůže horních končetin je bilat. dostatečně hydratovaná, teplota v normě. Na dolních končetinách také v normě. V oblasti krční a hrudní páteře je omezená posunlivost kůže.

Vyšetření podkoží: Posunlivost Kiblerovy řasy je omezená v oblasti krční a hrudní páteře. Podkoží je v oblasti horních končetin palpačně volné.

Vyšetření fascií: fascie v oblasti krční páteře a fascie C-Th přechodu s patologickou bariérou bilat., fascie pravé horní končetiny bez patologické bariéry, druhá HK a dolní končetiny bez patologické bariéry, hrudní a krční fascie patologická bariéra kraniálním a kaudálním směrem.

Palpační vyšetření svalů:

Trigger pointy jsou pouze v pravém m. trapezius. Hypertonus m. levator scapulae, m. pectoralis major et minor bilaterálně. V ostatních svalech tonus v normě.

6.3.11 Závěr výstupního kineziologického rozboru

Pacientka je tři měsíce po reverzní náhradě ramenního kloubu. Pacientka absolvovala lůžkovou rehabilitaci v Oblastní nemocnici v Kladně a Rehabilitační nemocnici v Berouně. I po hospitalizacích ji trápila omezená možnost sebeobsluhy. Během mé terapie se zlepšil rozsah pohybu zejména v ramenním kloubu a svalová síla. Kloubní vůle

je bez omezení. Typ dýchání pacientky je dolní hrudní. Funkce hlubokého stabilizačního systému je dostatečná. Zlepšily se hlavně testy nitrobřišního tlaku a flexe trupu. Reflexy jsou výbavné na horních i dolních končetinách, patologické reflexy nepřítomné. V oblasti krční a hrudní páteře je omezená posunlivost kůže. Hrudní a krční fascie patologická bariéra kraniálním a kaudálním směrem. Trigger pointy jsou pouze v pravém m. trapezius. Hypertonus m. levator scapulae, m. pectoralis major et minor bilaterálně. V ostatních svalech tonus v normě. Bolest levého ramenního kloubu se snížila ze stupně 5 na stupeň 3 v klidu i při zátěži.

6.4 Kazuistika č. 4 – výstupní kineziologický rozbor

6.4.1 Goniometrie

Tabulka 46 – Kazuistika č. 4 – Goniometrie – rozdíl vstupní vs výstupní

LHK	**Vstupní**		**Výstupní**	
	Aktivně	**Pasivně**	**Aktivně**	**Pasivně**
Ramenní kloub				
S (sagitální rovina)	30-0-160	30-0-170	**30-0-170**	**30-0-170**
F (frontální rovina)	120-0-0	130-0-0	**130-0-0**	**130-0-0**
T (transverzální rovina)	25-0-115	25-0-115	**30-0-120**	**30-0-120**
R_{F90} (rotace)	65-0-85	65-0-85	**85-0-75**	**85-0-85**
Loketní kloub				
S (sagitální rovina)	0-0-140	0-0-140	**0-0-140**	**0-0-140**
R (rotace)	85-0-85	90-0-90	**90-0-85**	**90-0-90**
Zápěstí				
S (sagitální rovina)	70-0-80	70-0-80	**75-0-85**	**80-0-85**
F (frontální rovina)	15-0-35	20-0-35	**25-0-30**	**25-0-35**

6.4.2 Vyšetření pohybových stereotypů dle Jandy

Tabulka 47 – Kazuistika č. 4 – Vyšetření pohybových stereotypů dle Jandy – vstupní vs výstupní

Fyziologie	**Pořadí aktivace svalů**	
	Vstupní	**Výstupní**
1. m. supraspinatus	2.	**1.**
2. m. deltoideus	1.	**2**
3. m. trapezius-kontralaterálně	4.	**3.**
4. m. trapezius-homolaterálně	3.	**4.**
5. m. quadratus lumborum	5.	**5.**
6. peroneální svaly-kontralaterálně	6.	**6.**

6.4.3 Vyšetření zkrácených svalů dle Jandy

Tabulka 48 – Kazuistika č. 4 – Vyšetření zkrácených svalů dle Jandy – vstupní vs výstupní

Zkrácené svaly	Sin	Dex.	Sin.	Dex.
	Vstupní		**Výstupní**	
m. pectoralis major-část sternální dolní	0	0	**0**	**0**
m. pectoralis major-část sternální střední a horní	1	1	**1**	**0**
m. pectoralis major-část klavikulární a m. pectoralis minor	0	0	**0**	**0**
m. trapezius	2	2	**1**	**1**
m. levator scapulae	1	1	**0**	**1**
m. sternocleidomastoideus	1	1	**0**	**1**

6.4.4 Vyšetření svalové síly podle svalového testu dle Jandy

Tabulka 49 – Kazuistika č. 4 – Vyšetření svalového síly podle svalového testu dle Jandy – rozdíl vstupní vs výstupní kineziologický rozbor

Pohyb	**Levá**	**Pravá**	**Levá**	**Pravá**
	Vstupní		**Výstupní**	
Lopatka				
Addukce lopatky	4+	4-	**4**	**5**
Kaudální posunutí s addukcí	4+	4+	**4**	**4**
Elevace lopatky	4-	4-	**5**	**4**
Abdukce s rotací	4+	5	**5**	**5**
Ramenní kloub				
Flexe v ramenním kloubu	4-	4-	**5**	**4**
Extenze v ramenním kloubu	4-	4-	**5**	**5**
Abdukce v ramenním kloubu	4-	4-	**4**	**4**
Horizontální abdukce v ramenním kloubu	4	4	**5**	**4**
Horizontální addukce v ramenním kloubu	5	5	**5**	**4**
Zevní rotace v ramenním kloubu	4-	4	**4**	**5**
Vnitřní rotace v ramenním kloubu	4+	4-	**5**	**5**
Loketní kloub				
Flexe v loketním kloubu	5	5	**5**	**5**
Extenze v loketním kloubu	5	5	**5**	**5**
Předloktí				
Supinace předloktí	4	4	**5**	**5**
Pronace předloktí	4	4	**4**	**4**
Zápěstí				
Flexe s addukcí (zápěstí)	4	4	**5**	**5**
Flexe s abdukcí (zápěstí)	4	4	**4**	**5**
Extenze s addukcí (zápěstí)	5	5	**5**	**4**
Extenze s abdukcí (zápěstí)	5	5	**4**	**5**

6.4.5 Vyšetření dynamiky páteře dle Lewita

Tabulka 50 - Kazuistika č. 4 – Vyšetření dynamiky páteře dle Lewita – vstupní vs výstupní

Zkouška	**Naměřeno**	
	Vstupní	**Výstupní**
Thomayerova (celá páteř)	0 cm	**0 cm**
Forestierova Fleche	0 cm	**0 cm**
Schoberova vzdálenost (bederní p.)	5 cm	**8 cm**
Stiborova vzdálenost (hrudní a bederní p.)	10 cm	**10 cm**
Čepojovova vzdálenost (krční p-)	4 cm	**5 cm**
Ottova inklinační vzdálenost (hrudní p.)	3 cm	**3,5 cm**
Ottova reklinační vzdálenost (hrudní p.)	2 cm	**2,5 cm**
Lateroflexe	L-l4 cm, P-l6 cm	**L-l4 cm, P-l6**

6.4.6 Vyšetření proti odporu

Pacientka cítila bolest pouze při zevní rotaci.

6.4.7 Bolestivý oblouk dle Cyriaxe

Pacientka cítí bolest při 160°, což stále svědčí o postižení akromioklavikulárního kloubu.

6.4.8 Modifikovaný test soběstačnosti

Tabulka 51 – Kazuistika č. 4 – Modifikovaný test soběstačnosti pro ramenní pletenec-vstupní vs výstupní

Úkol	**Hodnocení**	
	Vstupní	**Výstupní**
Učeše se	5	10
Uvaří si	5	10
Oblékne se	5	10
Podá si vysoko umístěný předmět	5	5
Zdvihne ze země břemeno o hmotnosti 10 kg (oběma rukama)	5	10
Unese břemeno o hmotnosti 5 kg (v jedné ruce, nákupní taška)	5	10
Otevře dveře auta (zevnitř)	10	10
Zabouchne za sebou domovní dveře	10	10
Provede klik	0	5
Sportuje	5	5
celkem bodů	**55**	**85**

6.4.9 Vyšetření hlubokého stabilizačního systému

Vyšetření dechového stereotypu: typ dýchání je břišní.

Testy hlubokého stabilizačního systému dle Koláře:

- Brániční test: v normě
- Test nitrobřišního tlaku: v normě
- Test flexe trupu: projev poruchy: v normě

6.4.10 Vyšetření reflexních změn dle Lewita

Vyšetření jizvy: Jizva je asi 4 cm dlouhá v oblasti akromioklavikulárního kloubu, posunlivost volná všemi směry.

Vyšetření kůže: Kůže horních končetin je bilat. dostatečně hydratovaná, teplota v normě. Na dolních končetinách také v normě. V oblasti krční páteře je omezená posunlivost kůže laterálně. Kůže v krční i hrudní oblasti je bolestivá.

Vyšetření podkoží: posunlivost Kiblerovy řasy neomezená v oblasti krční a hrudní páteře. Podkoží je v oblasti horních i dolních končetin palpačně volné.

Vyšetření fascií: fascie v oblasti krční páteře s patologickou bariérou kraniálně bilat., fascie levé horní končetiny bez patologické bariéry, druhá HK a dolní končetiny bez patologické bariéry.

Palpační vyšetření svalů:

Palpačně zjištěna bolestivost šíjového svalstva v oblasti trigger pointů v m. trapezius bilat, hypertonus v paravertebrální svaly, m. pectorales maior, snížený tonus pravý m. deltoideus, m. triceps brachii, m. biceps brachii, m. rhomboideii, m. latisimus dorsi

6.4.11 Závěr výstupního kineziologického rozboru

Pacientce byla v září provedena stabilizace AC kloubu a docházela na ambulantní rehabilitaci do Studentského domu v Dejvicích. Od dětství ji trápí hypermobilita zejména

ramenních, kolenních a hlezenních kloubů. Pacientka měla na začátku terapie problém hlavně s bolestí krční a hrudní páteře a bolela ji často hlava. Rozsahy pohybu v levém ramenním kloubu měla pacientka v pořádku už na začátku terapie. O jeden až dva stupně se zlepšila svalová síla celé levé horní končetiny. Kloubní vůle je bez omezení. Pacientka má břišní typ dýchání. Funkce hlubokého stabilizačního systému je dostatečná. Ke zlepšení došlo při testu flexe trupu. Reflexy jsou výbavné na horních i dolních končetinách, patologické reflexy nepřítomné. Omezená fascie a kůže zůstává hlavně krční oblasti. Mírně zkrácený zůstává m. trapezius, m. levator scapulae, m. pectoralis major. Trigger pointy jsou m. trapezius a hypertonus zůstává v paravertebrálních svalech, m. pectoralis major. Výsledek terapie spočívá hlavně v subjektivním hodnocení pacientky. Bolest levého ramenního kloubu se zlepšila ze stupně 6 na stupeň 2 v klidu a na stupeň 3 při zátěži. Bolest již pacientku neomezuje ve spánku ani při běžných denních činnostech.

6.5 Efekt terapie

Výsledky této práce ukazují, že cvičení zaměřené na zvýšení rozsahu pohybu, stability, snížení bolesti ramenního kloubu a zvýšení soběstačnosti má význam i několik měsíců po operaci a vždy se dají potíže pacienta zmenšit.

Spolupráce s pacienty byla během terapie bezproblémová a jsou s výsledky terapie spokojeni. Ze srovnání vstupního a výstupního vyšetření vyplývá, že se u pacientů zmenšily také bolesti v oblasti páteře. To si vysvětluji zejména změnou pohybového stereotypu abdukce v rameni, protažením zkrácených svalů a posílením hlubokého stabilizačního systému. Nepodařilo se ale odstranit všechny reflexní změny. Stále u pacientů přetrvávají reflexní změny šíjového svalstva, které byly podle pacientů problematické již před operací ramenního kloubu. Vlivem cvičení došlo také ke zvýšení svalové síly a zlepšení dynamiky páteře. Subjektivní hodnocení všech pacientů ukazují na zlepšení stability a ústupu bolestí ramenního kloubu v klidu i při pohybu. Pacientům bylo doporučeno nadále pokračovat ve cvičení naučených cviků a získané dovednosti využívat při běžných denních činnostech a sportu.

7 DISKUZE

V mé bakalářské práci jsem se věnovala problematice totálních endoprotéz ramenního kloubu a akromioklavikulárním luxacím. Hlavní cílem bakalářské práce bylo popsat fyzioterapeutickou péči u pacientů s těmito diagnózami a vytvořit pro pacienty instruktážní film o rehabilitaci po operaci ramenního kloubu.

Rameno je nejpohyblivější složený kloub a je náchylný k přetěžování. Dle MUDr. Michalíčka a Vacka s postupujícím věkem snadno a rychle vznikají u ramene funkční poruchy. Pokud nedojde k nápravě, vznikají strukturní léze, které jsou provázeny degenerativními, zánětlivými a traumatickými změnami. Klinicky dochází kolem ramenního pletence k projevům kožních změn, poruchám čití, k hypotonii a hypertonii svalů, ke snížení svalové síly, ke zhoršení koordinace pohybu a ke zmenšení rozsahu pohybu. Kloubní pohyblivost může být omezena zkrácením kloubních pouzder, fasciemi, zkrácením svalů a šlach, srůsty s okolím, rupturami šlach a svalů nebo nitrokloubními poruchami [26].

Funkční poruchy ramene mohou vést až k trvalé ztrátě funkčnosti celé horní končetiny. To platí pro jedince staršího věku i pro mladé lidi, kteří chtějí dělat své oblíbené sporty jak na profesionální, tak i na rekreační úrovni. Jde zejména o takové sportovní aktivity, které vyžadují vzpažení ruky nad úroveň hlavy [26].

Po operaci ramenního kloubu je zásadní spolupráce pacienta s ortopedy a fyzioterapeuty. Dlouhodobá a odborně vedená rehabilitace hraje po operaci ramenního kloubu klíčovou roli. Vždy se řídíme doporučením operatéra. Po operaci je hlavním cílem zhojení měkkých tkání, snížení bolesti, otoku a prevence úbytku svalové hmoty. Zpočátku má pacient operovanou paži fixovanou v ortéze. Ta se smí sundávat pouze při mytí a cvičení ostatních kloubu horní končetiny. Co nejdříve začínáme s izometrickým cvičením a péčí o jizvu. Pacient po provedení totální endoprotézy ramenního kloubu nastupuje 4. týden po operaci na rehabilitační oddělení. Od 12. týdne se zvyšuje při cvičení zátěž a přibližně po 4 až 6 měsících od operace se pacienti vrací k běžným činnostem [20].

V teoretické části jsem popsala nejdříve problematiku ramenního kloubu z pohledu ortopedie. Zaměřila jsem se zejména na operační řešení totálních endoprotéz ramenního kloubu, akromioklavikulární luxace a nezbytné rehabilitace. Ve speciální části jsem popsala provedení vstupního vyšetření zaměřeného hlavně na oblast ramenního pletence pro stanovení krátkodobého a dlouhodobého rehabilitačního plánu. Dalším cílem bylo podrobně popsat fyzioterapeutickou péči zaměřenou zejména na zvýšení rozsahu pohybu, posílení oslabených svalů ramenního kloubu, na zvýšení stability pletence horní končetiny a nápravu pohybových vzorů. Posledním cílem bylo zhodnocení efektu terapie na podkladu porovnání vstupního a výstupního vyšetření.

Při odběru vstupního kineziologického rozboru v Masarykově nemocnici v Rakovníku jsem zjistila, že pacientka v kazuistice č. 2 má fixovanou pravou lopatku a výrazný spasmus pravého m. trapezius. Zarazil mě názor vedoucí fyzioterapeutky v Masarykově nemocnici, že rozsah v ramenním kloubu již větší než 90° stupňů nebude. Domnívala se, že fixace pravé lopatky souvisí s neodborným manipulováním horní končetinou na motodlaze během hospitalizace pacientky. Tato bakalářská práce dokazuje, že pokud pacient má vůli cvičit s terapeutem i v domácím prostředí, tak se rozsah pohybu může zlepšit. Pacientce jsem doporučila, aby si zajistila další rehabilitaci a pokračovala ve cvičení, které se naučila.

U pacientky v kazuistice č. 4 byla rehabilitace komplikovaná z důvodu habituálních luxací ramenních kloubů a syndromu konstituční hypermobility. Pacientku trápí také nestabilita v kolenních a hlezenních kloubech.

Dle Koláře byla tedy strategie fyzioterapie ve stabilizaci nestabilního segmentu pomocí svalové funkce. Facilitují se svaly bezprostředně související s nestabilním segmentem a také svaly zajišťující punctum fixum nestabilního segmentu. Kolář pokládá za důležité respektovat svalové řetězce v jejich stabilizační a posturální funkci. Pro stabilizaci hypermobilních segmentů využíváme aproximaci kloubu, rytmickou stabilizaci a stabilizační zvrat. Můžeme také využít reflexní působení na pohybový segment v centrovaných polohách. Ke cvičení proti odporu využíváme elastické materiály – například Theraband. Dle mého názoru je stabilizovat všechny hypermobilní klouby během terapie velmi náročné [6].

Akromioklavikulární luxace dle Coteho a spol. v článku v odborném časopise Clinics in Sport Medicine tvoří 9 % všech zranění ramenního pletence. Stále se diskutuje o tom, zda je u klasifikace III. dle Rockwooda přínosnější konzervativní nebo operační léčba. Stupně I a II příznivě reagují na konzervativní léčbu a stupně IV, V a VI vyžadují chirurgické řešení. Bez ohledu na typ zranění hraje rehabilitace důležitou roli v léčbě těchto zranění [35]. Návrat ke sportu je obvykle kolem 2-4 týdnů u zranění typu I, 4-6 týdnů u typu II a 6-12 týdnů u typu III [41].

Dle MUDr. Křivohlávka je hlavním důvodem luxací ramene nepoměr mezi velkou hlavicí a relativně malou jamkou. Luxace ramene tvoří 80 % všech luxací. Recidivující luxace vzniká na podkladě defektu stabilizátorů ramenního kloubu při minimálním úsilí. Podkladem je kostěná nebo vazivová Bankartova léze či Hillův-Sachsův defekt. Habituální luxace na podkladě vrozených vad nebo při systémových onemocněních. Již k první luxaci dochází bez jasného úrazového mechanismu [9].

Dle MUDr. Zdeňka Faltuse je počet recidivujících luxací přímo závislý na věku pacienta. Až 88 % recidiv je u pacientů do 20 let věku. V pozdějším věku se počet recidiv traumatické luxace snižuje. Vzácností nejsou ani luxace ve spánku. Při každé luxaci se může zvětšit poškození kloubu, kloubního pouzdra a je riziko další luxace i při menším podnětu. Pacienti jsou kvůli opotřebení a generaci kloubu výrazně omezeni v běžných denních činnostech [40].

V rámci posílení oslabených svalů jsem využívala nejprve izometrické posilování, cvičení podle svalového testu dle Jandy, cvičení proti odporu terapeuta, proti gravitaci či s využitím pomůcek jako theraband či overball. Pro komplexní zapojení svalů ramenního pletence a horní končetiny jsem zvolila metodu PNF v diagonálách pro horní končetin. Dle mého názoru došlo touto metodou ke snížení bolesti a zvýšení rozsahu pohybu. To potvrzuje i článek klinických odborníků na rehabilitaci Oledzka a spol. z Medical University of Warsaw, kteří zkoumali, zda se zvýší rozsah pohybu v ramenním kloubu využitím metody proprioreceptivní neuromuskulární facilitace při subakromiálním impigementu. Při jedné terapii metodou PNF se rozsah pohybu zvýšil až o 15° [38].

Aloplastika jako náhrada kloubu se dle Koláře využívá v případech, kdy je kloub zdrojem intenzivní bolesti nebo došlo k výraznému zhoršení funkce kloubu. Indikací aloplastiky u ramene je významné omezení pohybu pro sebeobsluhu pacienta, důvody intolerance implantátu či uvolnění. Úspěšná náhrada ramenního kloubu obvykle odstraní bolesti a zajistní stabilní pohyblivý kloub v dostatečném rozsahu pro základní funkce.

Úkolem fyzioterapie je vycvičit dobrý svalový aparát bez přetěžování operovaného kloubu a pokusit se zlepšit stereotyp pohybu. U pacientů po rekonstrukčních operacích měkkých tkání se řídíme pokyny operatéra [6].

Boudreau a spol. definoval 3 klíčové aspekty při tvorbě pooperačního rehabilitační plánu. Důležitá je ochrana kloubu, funkce m. deltoideus, stanovení očekávání ve funkčnosti a rozsazích pohybu ramenního kloubu [43].

Dle ústního sdělení MUDr. Zahradníčka z Kladenské nemocnice se provádí reverzní endoprotéz ramenního kloubu v Kladenské nemocnici přibližně 10 ročně. V roce 2018 to bylo 14 provedení a v roce 2019 pouze 8 provedení.

Z důvodu možné instability pacient po provedení reverzní endoprotézy rameního kloubu nesmí nejméně 12 týdnů provádět kombinovanou vnitřní rotaci, addukci, extenzi v ramenním kloubu. Pro funkční schopnost operované horní končetiny je rozhodující síla m. deltoideus [43].

Pro hodnocení bolesti a omezení pohybu během běžných denní činností jsem použila modifikovaný test soběstačnosti, který vytvořila Bc. Markéta Štufková ve své bakalářské práci pro pacienty s multidirekcionální instabilitou ramenního kloubu vytvořeného na základě standardizovaného testu (Indexu Barthelové). Srovnala jsem bolesti pacientů před terapií a po terapii, kde je v tabulce vidět znatelné zlepšení. Pacienti po terapii zaznamenali zvýšení soběstačnosti. Oosterwijk a spol. z University Medical Centre Groningen z Nizozemska shromáždili poznatky o tom, jaké úhly horní končetiny jsou potřebné k přirozenému provedení ADL. Zahrnuto bylo celkem 36 studií zahrnujících celkem 66 úkolů ADL. Výsledky ukázaly, že pacienti s omezeným rozsahem pohybu potřebovali k provedení ADL až 150° flexe lokte při osobní hygieně, stravování a pití. Pro dobré provedení ADL potřebovali rozsah flexe a abdukce 130° v ramenním kloubu. Nikdy však nebylo hodnoceno oblékání [39].

Modifikační test soběstačnosti

Tabulka 52 – Porovnání pacientů při hodnocení bolesti a omezení pohybu při modifikačním testu soběstačnosti

Úkol	**Proband 1**		**Proband 2**		**Proband 3**		**Proband 4**	
Učeše se	0	**5**	0	**5**	0	**5**	5	**10**
Uvaří si	5	**10**	5	**10**	5	**10**	5	**10**
Oblékne se	5	**10**	5	5	5	**10**	5	**10**
Podá si předmět	5	5	5	5	5	5	5	5
Zvedne 10 kg obou ruč	5	5	5	5	5	5	5	**10**
Unese 5 kg	5	**10**	5	**10**	5	5	5	**10**
Otevře dveře	10	10	10	10	10	10	10	10
Zabouchne dveře	10	10	10	10	10	10	10	10
Provede klik	0	**5**	0	0	0	**5**	0	**5**
Sportuje	0	**5**	0	**5**	0	**5**	5	5
Celkem	**45**	**75**	**45**	**65**	**45**	**70**	**55**	**85**

Pacient by měl dle Koláře opouštět zdravotnické zařízení ve stabilizovaném stavu a uspokojivým rozsahem pohybu kloubu. Měl by zvládnout sebeobsluhu v dostatečné kvalitě bez pomoci jiné osoby nebo by měla být zajištěna pomoc v rámci rodinné či sociální péče. Také by měl být instruován o sestavě cviků, jež by měl doma provádět i o nevhodných pohybech, kterým by se měl vyvarovat. Pokud není možné pacienta propustit, tak je třeba zajistit léčebnou péči na lůžku v odborných léčebných ústavech.

U ramene je také dle Koláře důležité dbát na odlehčení končetiny, pečovat i o krční a hrudní páteř, která je přetížena chybným stereotypem. Z tohoto důvodu jsem při vstupním i výstupním kineziologickém rozboru zaměřila na vyšetření fascií, hypertonu a trigger pointů v oblasti krční a hrudní páteře. Fyzikální léčba napomáhá jako podpůrná urychlení hojení a zmírnění bolestí [6].

Všichni pacienti by si zasloužili delší rehabilitační péči, než jaká jim byla poskytnuta. Z tohoto důvodu jsem vytvořila krátkodobý a dlouhodobý rehabilitační plán, který byl zaměřený hlavně na zvýšení rozsahu pohybu, harmonizaci svalového tonu, snížení bolesti a zvýšení stability ramenního pletence při běžných denních činnostech. Pro tyto cíle jsem zvolila tyto metody: měkké techniky, postizometrickou relaxaci, proprioceptivní neuromuskulární facilitaci, analytické kondiční cvičení i cvičení založené

na neurofyziologickém podkladě – dynamickou neuromuskulární stabilizaci a akrální koaktivační terapii.

U pacientů jsem se zaměřila na celkové ovlivnění horní poloviny těla. Věnovala jsem se také respirační fyzioterapii při nácviku bráničního dýchání a dbala jsem o zlepšení aktuální bolestí – zejména hlavy, krční a hrudní páteře. Pacienti byli také poučeni o správném sedu, stoji a nutnosti udržení centrovaného postavení ramenního kloubu během domácího cvičení i během každodenního života. Edukovala jsem ještě také pacienty o vhodné poloze ramenního kloubu během spánku a protahování svalů krční a šíjové oblasti. Velký potenciál měl při terapii právě instruktážní film, kteří si pacienti mohli pustit po terapii doma a dozvěděli se další informace o rehabilitaci ramenního kloubu po operaci [44].

Použité terapeutické metody měly pozitivní vliv na všechny pacienty a přispěly ke zlepšení celkové stability těla. Pacientka z kazuistika č.2 podle jejích slov využila stabilnější horní končetinu při pádu na schodech a nezranila se. Bolest se snížila u pacientů v ramenním kloubu minimálně o 2 stupně a bolest některých oblastí páteře zmizela. Mobilizace lopatky měla dle mého názoru také vliv na zvýšení rozsahu pohybu. Pacienti domácí cvičení nezanedbávali. Aplikace kinesiotapingu inhibiční a stabilizační technikou přispěla ke snížení bolesti a relaxaci přetížených tkání. Z důvodu snížení bolesti se zlepšila i nálada pacientů. Pacientka z kazuistiky č.2 byla na začátku terapie mrzutá z důvodu omezeného rozsahu pohybu, ale na konci měla z terapie radost. Pokud budou pacienti pokračovat ve cvičení po skončení terapie, bolesti se mohou ještě zmenšit.

Dle mého názoru pacienti s těmito diagnózami by měli chodit na pravidelnou kontrolu k rehabilitačnímu lékaři 1-2 roky po operaci ramenního kloubu podobně jako chodí na pravidelné kontroly k ortopedovi. Pokud má pacient snahu rehabilitovat, tak je potřeba tuto snahu podporovat a předepsat mu další rehabilitaci v průběhu 2 let po operaci.

Stále existuje velmi málo informací o přesném postupu rehabilitace po operacích ramenního kloubu v českém i anglickém jazyce. Popis tohoto postupu by byl pro fyzioterapeuty velmi užitečný.

8 ZÁVĚR

Ve své bakalářské práci jsem se zabývala využitím fyzioterapie u pacientů s reverzní endoprotézou ramenního kloubu a u pacientky s operačním řešením akromioklavikulární luxace. Cílem obecné části bylo seznámit čtenáře s teoretickými poznatky o ortopedii a rehabilitaci ramenního kloubu.

Ve speciální části jsem spolupracovala se třemi pacienty po reverzní endoprotéze ramenního kloubu a s jednou pacientku po operačním řešení akromioklavikulární luxaci. Stanovila jsem krátkodobý a dlouhodobý rehabilitační plán a terapeutické jednotky. Po tří měsíční terapii jsem zhodnotila efekt terapie. Fyzioterapeutická léčba měla pozitivní efekt na snížení bolesti, zvýšení rozsahu pohybu i zlepšení pohybových stereotypů ramenního kloubu během běžných denních činností. K zintenzivnění rehabilitační péče měli pacienti přístup k instruktážnímu filmu, pomocí kterého cvičili i samostatně. Instruktážní film také sloužil během nouzového stavu ostatním pacientům pro domácí rehabilitaci, kteří mají problémy s ramenním kloubem.

Práce pro mě byla velkým přínosem, protože jsem měla možnost pracovat s pacienty po ortopedicko-chirurgickém řešení náhrady a stabilizace ramenního kloubu. Doufám, že tato práce a instruktážní film bude vhodným návodem a přínosem pro pacienty, kteří musí podstoupit tyto operace ramenního kloubu.

Cíle, které jsem si stanovila, byly splněny.

9 SEZNAM POUŽITÝCH ZKRATEK

a.= arterie

AC = akromioklavikulární

ACT = akrální koaktivační terapie

AGR = antigravitační relaxace

bilat. = bilaterálně

bpn = bez patologického nálezu

CC = coracoklavikulární

CKP = cervikokapitální protéza

cm = centrimetr

C-páteř = krční páteř

C-Th = krční – hrudní páteř

dex. = dexter

DKK = dolní končetiny

DNS = dynamická neuromuskulární facilitace

FA = farmakologická anamnéza

HK = horní končetina

HKK = horní končetiny

kg = kilogram

lig. = ligamentum

LRK = levý ramenní kloub

m. = musculus

n. = nervus

NO = nynější onemocnění

OA = osobní anamnéza

OP = omezený pohyb

P = pravý

P = puls

p. = páteř

PA = pracovní anamnéza

PHK = pravá horní končetina

PIR = postizometrická relaxace

PNF = proprioceptivní neuromuskulární facilitace

PRK = pravý ramenní kloub

proc. = processus

RA = rodinná anamnéza

rad. = radius (vřetenní kost)

RK = ramenní kloub

SA = sociální anamnéza

SA = sportovní anamnéza

S-E-T = sling exercise therapy

sin. = sinister

SM systém = Stabilizační a Mobilizační systém

st = stupně

TEP = totální endoprotéza

Th/L = hrudní-bederní páteř

TK = krevní tlak

TMT = techniky měkkých tkání

tzv. = tak zvaný

ul. = ulnae (loketní kost)

VP = výchozí poloha

10 SEZNAM POUŽITÉ LITERATURY

1. DYLEVSKÝ, Ivan. *Funkční anatomie*. Praha: Grada, 2009. ISBN 978-80-247-3240-4.
2. ČIHÁK, Radomír. *Anatomie. Třetí, upravené a doplněné vydání*. Ilustroval Ivan HELEKAL, ilustroval Jan KACVINSKÝ, ilustroval Stanislav MACHÁČEK. Praha: Grada, 2016. ISBN 978-80-247-5636-3.
3. VÉLE, František. *Kineziologie: přehled klinické kineziologie a patokineziologie pro diagnostiku a terapii poruch pohybové soustavy.* Vyd. 2., (V Tritonu 1.). Praha: Triton, 2006. ISBN 80-7254-837-9.
4. Yılmaz S., Vayısoğlu T., Çolak M.A. (2020) *Shoulder Anatomy.* In: Huri G., Familiari F., Moon Y., Doral M., Marcheggiani Muccioli G. (eds) Shoulder Arthroplasty. Springer, Cham
5. DYLEVSKÝ, Ivan. *Speciální kineziologie.* Praha: Grada, 2009. ISBN 9788024716480.
6. KOLÁŘ, Pavel. *Rehabilitace v klinické praxi*. Praha: Galén, c2009. ISBN 978-80-7262-657-1.
7. DUNGL, Pavel. *Ortopedie. 2., přeprac. a dopl. vyd.* Praha: Grada, 2014. ISBN 978-80-247-4357-8.
8. HOSKOVCOVÁ, Martina. *Léčebná rehabilitace bolestivých stavů hybné soustavy.* Praha: Raabe, [2017]. Rehabilitační a fyzikální terapie. ISBN 9788074963049.
9. WENDSCHE, Peter a Radek VESELÝ. *Traumatologie.* Praha: Galén, [2015]. ISBN 978-80-7492-211-4.
10. Robb AJ. Howitt S. Conservative management of a type III acromioclavicular separation: a case report and 10-year follow-up. Journal of Chiropractic Medicine. 2011; 10: 261–271
11. REŠKA, Michal, Jan KONEČNÝ, Michal KAŠPAR, Martin KÁBELA a Jan ČIERNIK. *Stabilizace luxace AC skloubení a zlomenin akromiálního konce klíčku pomocí háčkové dlahy.* Rozhledy v chirurgii. 2013, 92(3), 143-150. ISSN 0035-9351. Dostupné také z: http://www.prolekare.cz/rozhledy-v-chirurgii-clanek/stabilizace-luxace-ac-skloubeni-a-zlomenin-akromialniho-konce-klicku-pomoci-hackove-dlahy-40270

12. ROLLO, J, J RAGHUNATH a K PORTER. *Injuries of the acromioclavicular joint and current treatment options. Trauma* [online]. 2016, **7**(4), 217-223 [cit. 2020-03-09]. DOI: 10.1191/1460408605ta349oa. ISSN 1460-4086. Dostupné z: http://journals.sagepub.com/doi/10.1191/1460408605ta349oa
13. TUČEK, Michal, Antonín CHOCHOLA, V. VANĚČEK a K. BUŠKOVÁ. *Chirurgická léčba akromioklavikulární luxace: Tahová cerkláž versus hákovitá dlaha.* Rozhledy v chirurgii. 2015, 94(10), 437-444. ISSN 0035-9351. Dostupné také z: http://www.prolekare.cz/rozhledy-v-chirurgii-clanek/chirurgicka-lecba-akromioklavikularni-luxace-tahova-cerklaz-versus-hakovita-dlaha-56395
14. BAJNAR, L., R. BARTOŠ a Pavel ŠEDIVÝ. Artroskopická stabilizace akutní akromioklavikulární luxace implantátem TighRope. *Acta chirurgiae orthopaedicae et traumatologiae Čechoslovaca*. 2013, **80**(6), 386-390. ISSN 0001-5415. Dostupné také z: http://www.achot.cz/
15. PISKÁČEK, Pavel a Jan MAKAL. AC dysjunkce, fixace metodou Zip Tight, zkušenosti s nově zaváděnou metodou. Úrazová chirurgie. 2015, 23(1), 17-20. ISSN 1211-7080.
16. CKP endoprotéza ramenního kloubu. Https://www.lekari-online.cz [online]. Praha, 20.2.2009 [cit. 2020-03-10]. Dostupné z: https://www.lekari-online.cz/ortopedie/zakroky/rameno-ck
17. Endoprotéza ramenního kloubu [online]. Nemocnice Nové město na Moravě: TEP totální endoprotézy, 2020 [cit. 2020-03-10]. Dostupné z: https://www.nnm.cz/ortopedie-tep1
18. ČECH, Oldřich, Pavel DOUŠA a Martin KRBEC. *Traumatologie pohybového aparátu, pánve, páteře a paklouby:* Traumatology of the musculoskeletal system, pelvis, spine and nonunions. Praha: Galén, [2016]. ISBN 9788074922664.
19. CIKÁNKOVÁ, Věra. *Fyzioterapie po TEP ramenního kloubu.* Česká revmatologie. 2008, 16(1), 56. ISSN 1210-7905.
20. POKORNÝ, David a Antonín SOSNA. *Aloplastika ramenního kloubu.* Praha: Triton, 2007. ISBN 978-80-7387-037-9.
21. Rehabilitační plán po implantaci endoprotézy ramene [online]. Nemocnice České Budějovice: TEP totální endoprotézy, 2020 [cit. 2020-03-10]. Dostupné z: http://www.nemcb.cz/upload/files/ke_sta__eni_3_-_TEP_ramene_rhb_protokol.pdf

22. MICHALÍČEK, Petr a Jan VACEK. *Rameno v kostce. Rehabilitace a fyzikální lékařství.* 2015, 22(3), 154-166. ISSN 1211-2658. Dostupné také z: http://www.prolekare.cz/rehabilitace-fyzikalni-lekarstvi-clanek/rameno-v-kostce-iii-cast-55959
23. JANDA, Vladimír. *Svalové funkční testy*: kniha obsahuje 401 obrázků a 65 tabulek. Praha: Grada, 2004. ISBN 978-80-247-0722-8.
24. HALADOVÁ, Eva a Ludmila NECHVÁTALOVÁ. *Vyšetřovací metody hybného systému.* Vyd. 3., nezměn. Brno: Národní centrum ošetřovatelství a nelékařských zdravotnických oborů, 2010. ISBN 9788070135167.
25. JANDA, Vladimír a Dagmar PAVLŮ. *Goniometrie.* Brno: Institut pro další vzdělávání pracovníků ve zdravotnictví, 1993. ISBN 80-7013-160-8.
26. PAVLŮ, Dagmar. *Speciální fyzioterapeutické koncepty a metody.* I., Koncepty a metody spočívající převážně na neurofyziologické bázi. Brno: Akademické nakladatelství CERM, 2002. ISBN 80-7204-266-1.
27. LEWIT, Karel. *Manipulační léčba v myoskeletální medicíně.* 5. přeprac. vyd. Praha: Sdělovací technika ve spolupráci s Českou lékařskou společností J.E. Purkyně, c2003. ISBN 8086645045.
28. Škála bolesti [online]. [cit. 2020-04-08]. Dostupné z: https://www.lecba-bolesti.cz/skala-bolesti
29. ŠTUFKOVÁ, Markéta. *Fyzioterapeutická intervence při habituální luxaci ramenního kloubu:* Modifikovaný test soběstačnosti. Plzeň, 2016. Bakalářská práce. Západočeská univerzita v Plzni, fakulta zdravotnických studií. Vedoucí práce Mgr. Rita Firýtová.
30. PFEIFFER, Jan. *Neurologie v rehabilitaci: pro studium a praxi.* Praha: Grada, 2007. ISBN 978-80-247-1135-5.
31. HÁJKOVÁ, Simona, Irena OPATRNÁ NOVOTNÁ a Ludmila SALABOVÁ. *Mobilizace periferních kloubů. 2. vydání.* V Praze: České vysoké učení technické, 2019. ISBN 978-80-01-06658-4.
32. PALAŠČÁKOVÁ ŠPRINGROVÁ, Ingrid. *Akrální koaktivační terapie: Acral coactivation therapy.* Vydání třetí. Čelákovice: ACT centrum, 2018. ISBN 978-80-906440-7-6.
33. SMÍŠEK, Richard, Kateřina SMÍŠKOVÁ a Zuzana SMÍŠKOVÁ. Svalové řetězce 3: spirální stabilizace páteře: manuální příprava, pohybová léčba výhřezu meziobratlového disku bez operace, potíží po operacích páteře, skoliózy bez

korzetu a operace: metoda spirální stabilizace páteře: SMíšek systém. 2. vydání. Praha: MUDr. Richard Smíšek, 2018. ISBN 978-80-88267-12-6.

34. LARSEN, Christian a Bea MIESCHER. Spiraldynamik®: bez bolesti v pohybu: nejlepší cviky pro celé tělo. Přeložil Jaroslava ČERNOHLÁVKOVÁ. Olomouc: Poznání, 2018. ISBN 9788087419755.
35. HOLUBÁŘOVÁ, Jiřina a Dagmar PAVLŮ. Proprioceptivní neuromuskulární facilitace. 3. vydání. Praha: Univerzita Karlova, nakladatelství Karolinum, 2017-. ISBN 978-80-246-3607-8.
36. KOBROVÁ, Jitka a Robert VÁLKA. Terapeutické využití tejpování. Praha: Grada Publishing, 2017. ISBN 978-80-271-0181-8.
37. COTE, Mark P., Karen E. WOJCIK, Gregg GOMLINSKI a Augustus D. MAZZOCCA. Rehabilitation of Acromioclavicular Joint Separations: Operative and Nonoperative Considerations. Clinics in Sports Medicine [online]. 2010, 29(2), 213-228 [cit. 2020-05-19]. DOI: 10.1016/j.csm.2009.12.002. ISSN 02785919. Dostupné z: https://linkinghub.elsevier.com/retrieve/pii/S0278591909000957
38. Olędzka M, Jaczewska-Bogacka J. Effectiveness of Proprioceptive Neuromuscular Facilitation (PNF) in Improving Shoulder Range of Motion. A Pilot Study. Ortopedia, Traumatologia, Rehabilitacja. 2017 May;19(3):285-292.
39. OOSTERWIJK, A.M, M.K NIEUWENHUIS, C.P VAN DER SCHANS a L.J MOUTON. Shoulder and elbow range of motion for the performance of activities of daily living: A systematic review. *Physiotherapy Theory and Practice* [online]. 2018, 34(7), 505-528 [cit. 2020-05-20]. DOI: 10.1080/09593985.2017.1422206. ISSN 0959-3985. Dostupné z: https://www.tandfonline.com/doi/full/10.1080/09593985.2017.1422206
40. Stabilizace ramenního GH kloubu [online]. Jihlava, 2015 [cit. 2020-05-20]. Dostupné z: http://www.zdenekfaltus.cz/vismo/dokumenty2.asp?id_org=600747&id=1015&n=stabilizace%2Dramenniho%2Dgh%2Dkloubu
41. Robb AJ. Howitt S. Conservative management of a type III acromioclavicular separation: a case report and 10-year follow-up. Journal of Chiropractic Medicine. 2011; 10: 261–271

42. Reid D, Polson K, Johnson L, Acromioclavicular Joint Separations Grades I–III A Review of the Literature and Development of Best Practice Guidelines. Sports Med. 2012; 42(8): 681-696.
43. Boudreau S, Boudreau E, Higgins L, Wilcox R. Rehabilitation following reverse total shoulder arthroplasty. The Journal Of Orthopaedic And Sports Physical Therapy [serial online]. December 2007;37(12):734-743.
44. HAMOUZOVÁ, Dita a Helena KERNEROVÁ. Rehabilitace po operaci ramenního kloubu: Instruktážní film určen pro odborné vedení klienta při rehabilitační péči prováděné v domácím prostředí. Film je součást projektu č. SGS17/205/OHK4/3T/17 ČVUT. In: *Youtube* [online]. LensCapProduction, 2020 [cit.2020-05-24]. Dostupné z: https://www.youtube.com/watch?v=mE5aAq6HGYE&feature=share&fbclid=IwAR0t9xDMdsrYjugnLvlQc_FYF_EMfumxkpeGYeryC1YcIHUrJqpAI8Cko_E
45. Right RSP Monoblock: Shoulder Replacement. In: Wikipedia: the free encyclopedia [online]. San Francisco (CA): Wikimedia Foundation, 2001-, 2018 [cit. 2020-05-28]. Dostupné z: https://commons.wikimedia.org/wiki/File:Right_RSP_Monoblock.jpg
46. Reverzní totální endoprotéza ramenního kloubu [online]. In: . 2015 [cit. 2020-05-28]. Dostupné z: https://www.ortopedieplus.cz/sluzby/endoprotetika-vekych-i-malych-kloubu/

11 SEZNAM POUŽITÝCH OBRÁZKŮ

Obrázek 1 – Anatomie ramenního kloubu – [4] 18
Obrázek 2 – Klasifikace akromioklavikulární léze dle Rockwooda (zdroj: [10] 27
Obrázek 3 – cervikokapitální endoprotéza ramenního kloub [45] 32
Obrázek 4 – Reverzní endoprotéza ramenního kloubu [46] 33
Obrázek 5 – Rentgenové snímky pacienta z kazuistiky č.1 – před a po provedení reverzní TEP (zdroj: Oblastní nemocnice Kladno) 52
Obrázek 6 – Rentgenový snímek pacientky před operací – pacientka z kazuistiky č.2, (zdroj: Masarykova nemocnice v Rakovníku) 70
Obrázek 7 – rentgenové snímky pacientky z kazuistiky č.3 – před a po provedení reverzní TEP ramene (zdroj: Oblastní nemocnice Kladno) 80
Obrázek 8 – pacient z kazuistika č. 1 – flexe a abdukce v ramenním kloubu s využitím Therabandu (zdroj: M. Č.) 163
Obrázek 9 – pacient z kazuistika č. 1 – extenze lokte s pomocí Therabandu a flexe se zátěží (zdroj: M.Č.) 163
Obrázek 10 – pacient z kazuistika č. 1 – cvičení s Therabandem (zdroj: M. Č.) 163
Obrázek 11 – pacient z kazuistiky č. 1 – cvičení s holí (zdroj: M.Č.) 163
Obrázek 12 – pacientka z kazuistika č. 4 – vzpřímení páteře dle ACT (zdroj vlastní) .. 163
Obrázek 13 – pacientka z kazuistiky č. 4 – Stabilizace ramene dle Spiraldynamik s tenisovým míčkem a Therabandem (zdroj vlastní) 163
Obrázek 14 – pacientka z kazuistika č. 4 – protažení m. trapezius a m. levator scapulae (zdroj vlastní) 163
Obrázek 15 – pacientka z kazuistika č. 4 – stabilizace ramenního kloubu ve stoji a vsedě s overballem (zdroj vlastní) 163
Obrázek 16 – pacientka z kazuistiky č. 4 - cvik na protažení ramenních pletenců (zdroj vlastní) 163
Obrázek 17 – pacientka z kazuistika č. 4 – cvik na posílení svalů ramenního kloubu s odporem Therabandu (zdroj vlastní) 163
Obrázek 18 – pacientka z kazuistiky č. 4 – vzpor na čtyřech o zúžené bázi (zdroj vlastní) 163
Obrázek 19 – pacientka z kazuistiky č. 4 – nízký a vysoký šikmý sed na stabilizaci ramenního kloubu (zdroj vlastní) 163

Obrázek 20 – pacientka z kazuistiky č. 4 – cviky v opoře na bosu – balanční most a dámský klik (zdroj vlastní) 163
Obrázek 21 – pacientka z kazuistiky č. 4 – cviky v opoře o bosu – podsunutí kolene pod trup na stabilizaci ramenních kloubů (zdroj vlastní) 163
Obrázek 22 – pacientka z kazuistiky č. 4 – poloha 3 měsíce vleže na zádech s Therabandem 163
Obrázek 23 – pacientka z kazuistika č. 4 – cvičení s flexibarem ve stoji a vleže na boku 163

12 SEZNAM POUŽITÝCH TABULEK

Tabulka 1 - Rozdíl v rehabilitaci po anatomické endoprotéze a reverzní endoprotéze ... 37
Tabulka 2 – Použité vyšetřovací metody – antropometrie horních končetin – délkové rozměry ... 43
Tabulka 3 – Použité vyšetřovací metody – antropometrie horních končetin – obvodové rozměry ... 43
Tabulka 4 - Kazuistika č. 1 - Vyšetření stoje aspekcí, pohled zezadu ... 53
Tabulka 5 - Kazuistika č. 1 - Vyšetření stoje aspekcí, pohled zepředu ... 53
Tabulka 6 - Kazuistika č. 1 - Vyšetření stoje aspekcí, pohled z boku ... 53
Tabulka 7 - Kazuistika č. 1 - Vyšetření chůze ... 54
Tabulka 8 - Kazuistika č. 1 - Antropometrie horních končetin ... 55
Tabulka 9 - Kazuistika č. 1 - Antropometrie horních končetin, obvodové míry ... 55
Tabulka 10 - Kazuistika č. 1 - Vyšetření pohybových stereotypů dle Jandy, Abdukce v rameni ... 55
Tabulka 11 - Kazuistika č. 1 - Goniometrie PHK ... 56
Tabulka 12 - Kazuistika č. 1 - Vyšetření zkrácených svalů dle Jandy ... 57
Tabulka 13 - Kazuistika č. 1 - Vstupní vyšetření svalové síly PHK ... 57
Tabulka 14 - Kazuistika č.1- Vyšetření dynamiky páteře ... 58
Tabulka 15 – Kazuistika č. 1 - Modifikovaný test soběstačnosti ... 60
Tabulka 16 - Kazuistika č. 2 - Vyšetření stoje aspekcí, pohled zezadu ... 71
Tabulka 17 - Kazuistika č.2 - Vyšetření stoje aspekcí, pohled zepředu ... 71
Tabulka 18 - Kazuistika č.2 - Vyšetření stoje aspekcí, pohled z boku ... 71
Tabulka 19 -Kazuistika č. 3 – Vyšetření stoje, pohled zezadu ... 81
Tabulka 20-Kazuistika č. 3 – Vyšetření stoje, pohled zepředu ... 81
Tabulka 21 - Kazuistika č. 3 – Vyšetření stoje, pohled z boku ... 82
Tabulka 22 - Kazuistika č. 4 - Vyšetření stoje aspekcí, pohled zezadu ... 90
Tabulka 23 - Kazuistika č. 4 - Vyšetření stoje aspekcí, pohled zepředu ... 91
Tabulka 24 - Kazuistika č. 4 - Vyšetření stoje aspekcí, pohled z boku ... 91
Tabulka 25 - Kazuistika č. 4 - Vyšetření pohybových stereotypů dle Jandy – Klik ... 92
Tabulka 26 -– Kazuistika č. 4 – Vyšetření hypermobility dle Jandy ... 93
Tabulka 27 – Kazuistika č. 4 – Modifikovaný test soběstačnosti pro ramenní pletenec 95
Tabulka 28 - Kazuistika č. 1 – Goniometrie – Rozdíl vstupní vs výstupní kineziologický rozbor ... 105

Tabulka 29 – Kazuistika č. 1 – Vyšetření pohybových stereotypů dle Jandy – rozdíl vstupní vs výstupní kineziologický rozbor 105
Tabulka 30 - Kazuistika č. 1 – Vyšetření zkrácených svalů dle Jandy vstupní vs výstupní 106
Tabulka 31 - Kazuistika č. 1 – Vyšetření svalové síly – Rozdíl vstupní vs výstupní vyšetření 106
Tabulka 32 – Kazuistika č. 1 – Vyšetření dynamiky páteře dle Lewita – vstupní vs výstupní 107
Tabulka 33 – Kazuistika č. 1 – Modifikovaný test soběstačnosti – rozdíl vstupní vs výstupní hodnocení 107
Tabulka 34 – Kazuistika č. 2 – Goniometrie rozdíl vstupní vs výstupní kineziologický rozbor 110
Tabulka 35 – Kazuistika č. 2 – Vyšetření pohybových stereotypů dle Jandy vstupní vs výstupní kineziologický rozbor 110
Tabulka 36 – Kazuistika č. 2 – Vyšetření zkrácených svalů dle Jandy – rozdíl vstupní vs výstupní kineziologický rozbor 110
Tabulka 37 – Kazuistika č. 2- Vyšetření svalové síly podle svalového testu dle Jandy – rozdíl vstupní vs výstupní kineziologický rozbor 111
Tabulka 38 – Kazuistika č. 2 – Vyšetření páteře dle Lewita – rozdíl vstupní vs výstupní kineziologický rozbor 111
Tabulka 39 – Kazuistika č. 2 – Modifikovaný test soběstačnosti – rozdíl vstupní vs výstupní kineziologický rozbor 112
Tabulka 40 – Kazuistika č. 3 – Goniometrie – rozdíl vstupního vs výstupního kineziologického rozboru 114
Tabulka 41 – Kazuistika č. 3 – Vyšetření pohybových stereotypů dle Jandy – rozdíl vstupní vs výstupní kineziologický rozbor 114
Tabulka 42 – Kazuistika č. 3 - Vyšetření zkrácených svalů dle Jandy – rozdíl vstupní vs výstupní kineziologický rozbor 115
Tabulka 43 – Kazuistika č. 3 Vyšetření svalové síly podle svalového testu dle Jandy – rozdíl vstupní vs výstupní kineziologický rozbor 115
Tabulka 44 – Kazuistika č. 3 – Vyšetření dynamiky páteře dle Lewita – rozdíl vstupní vs výstupní kineziologický rozbor 116
Tabulka 45 – Kazuistika č. 3 – Modifikační test soběstačnosti – vstupní vs výstupní kineziologický rozbor 116

Tabulka 46 – Kazuistika č. 4 – Goniometrie – rozdíl vstupní vs výstupní 118
Tabulka 47 – Kazuistika č. 4 – Vyšetření pohybových stereotypů dle Jandy – vstupní vs výstupní 118
Tabulka 48 – Kazuistika č. 4 – Vyšetření zkrácených svalů dle Jandy – vstupní vs výstupní 119
Tabulka 49 – Kazuistika č. 4 – Vyšetření svalového síly podle svalového testu dle Jandy – rozdíl vstupní vs výstupní kineziologický rozbor 119
Tabulka 50 - Kazuistika č. 4 – Vyšetření dynamiky páteře dle Lewita – vstupní vs výstupní 120
Tabulka 51 – Kazuistika č. 4 – Modifikovaný test soběstačnosti pro ramenní pletenec- vstupní vs výstupní 120
Tabulka 52 – Porovnání pacientů při hodnocení bolesti a omezení pohybu při modifikačním testu soběstačnosti 127
Tabulka 53 - Kazuistika č. 2 - Vyšetření pohybových stereotypů dle Jandy – Abdukce v rameni (zdroj vlastní) 144
Tabulka 54 - Kazuistika č. 2 - Antropometrie horních končetin, délkové míry (zdroj vlastní) 144
Tabulka 55 - Kazuistika č. 2 - Obvody na horní končetině (zdroj vlastní) 144
Tabulka 56 - Kazuistika č. 2 - Goniometrie PHK (zdroj vlastní) 145
Tabulka 57 - Kazuistika č.2 - Vyšetření zkrácených svalů dle Jandy (zdroj vlastní) 145
Tabulka 58 - Kazuistika č. 2 - Vyšetření svalové síly podle svalového testu dle Jandy (zdroj vlastní) 146
Tabulka 59 - Kazuistika č.2 - Vyšetření dynamiky páteře (zdroj vlastní) 146
Tabulka 60 - Kazuistika č.2 – Modifikovaný test soběstačnosti (zdroj vlastní) 147
Tabulka 61 - Kazuistika č. 3 – Vyšetření pohybových stereotypů dle Jandy (zdroj vlastní) 152
Tabulka 62 - Kazuistika č. 3 - Goniometrie LHK (zdroj vlastní) 152
Tabulka 63 - Kazuistika č. 3 – Antropometrie horních končetin (zdroj vlastní) 152
Tabulka 64 - Kazuistika č. 3 – Antropometrie horních končetin, obvodové míry (zdroj vlastní) 153
Tabulka 65 - Kazuistika č.3 - Vyšetření zkrácených svalů dle Jandy (zdroj vlastní) 153
Tabulka 66 - Kazuistika č. 3 - Vyšetření svalové síly podle svalového testu dle Jandy (zdroj vlastní) 154
Tabulka 67 - Kazuistika č.3 - Vyšetření dynamiky páteře dle Lewita (zdroj vlastní) 154

Tabulka 68 - Kazuistika č.3 – Modifikační test soběstačnosti (zdroj vlastní) 155
Tabulka 69 - Kazuistika č. 4 - Vyšetření pohybových stereotypů dle Jandy, abdukce v rameni (zdroj vlastní).....160
Tabulka 70 - Kazuistika č. 4 – Antropometrie horních končetin, délkové rozměry (zdroj vlastní) 160
Tabulka 71 - Kazuistika č. 4 – Antropometrie horních končetin, obvodové míry (zdroj vlastní) 161
Tabulka 72 - Kazuistika č. 4 – Goniometrie LHK (zdroj vlastní)..... 161
Tabulka 73 - Kazuistika č.4 - Vyšetření zkrácených svalů (zdroj vlastní) 161
Tabulka 74 - Kazuistika č. 4 - Vyšetření svalové síly podle svalového testu (zdroj vlastní) 162
Tabulka 75 - Kazuistika č. 4 – Vyšetření dynamiky páteře dle Lewita (zdroj vlastní) ..162

13 SEZNAM PŘÍLOH

Příloha 1 – Kazuistika č. 2 – Naměřené hodnoty ve vstupním kineziologickém rozboru strana 145-147

Příloha 2 – Kazuistika č. 2 – Terapeutické jednotky strana 148-152

Příloha 3 – Kazuistika č. 3 – Naměřené hodnoty ve vstupním kineziologickém rozboru strana 153-155

Příloha 4 – Kazuistika č. 3 – Terapeutické jednotky strana 156-160

Příloha 5 – Kazuistika č. 4 – Naměřené hodnoty ve vstupním kineziologickém rozboru strana 161-164

Příloha 6 – Kazuistika č. 1 – Domácí cvičení pacienta strana 164-166

Příloha 7 – Kazuistika č. 4 – Ukázka cviků z terapeutických jednotek strana 166-171

Příloha 8 – Modifikovaný test soběstačnosti strana 171-172

Příloha 9 – Index Barthelové strana 173

13.1 Příloha 1 - Kazuistika č. 2 – naměřené hodnoty ve vstupním kineziologickém rozboru

Vyšetření pohybových stereotypů dle Jandy – Abdukce v rameni

Tabulka 53 - Kazuistika č. 2 - Vyšetření pohybových stereotypů dle Jandy – Abdukce v rameni (zdroj vlastní)

Fyziologie	Pořadí aktivace svalů
1. m.supraspinatus	1.
2. m.deltoideus	2.
3. m.trapezius-kontralaterálně	5.
4. m.trapezius-homolaterálně	3.
5. m.quadratus lumborum	4.
6. peroneální svaly-kontralaterálně	6.

Délkové míry na horní končetině

Tabulka 54 - Kazuistika č. 2 - Antropometrie horních končetin, délkové míry (zdroj vlastní)

Délka	Levá HK	Pravá HK
Acromion-dactilion (celá HK)	66 cm	72 cm
Acromion-processus styloideus radii (paže a předloktí)	50 cm	54 cm
Acromion-laterální epicondyl humeru (paže)	30 cm	32 cm
Olecranon-processus styloideus ulne (předloktí)	24 cm	25 cm
Spojnice mezi processus styloideus ul.+ rad.-dactilion (ruka)	17 cm	17 cm
Dactilion-dactilion (rozpětí paží)	150 cm	150 cm

Obvodové míry na horní končetině

Tabulka 55 - Kazuistika č. 2 - Obvody na horní končetině (zdroj vlastní)

Obvody	Levá HK	Pravá HK
M. biceps brachii relaxovaný	28 cm	29 cm
M. biceps brachii v kontrakci	31 cm	32 cm
Přes loketní kloub-přes olecranon	26 cm	25 cm
Přes nejširší místo předloktí	24 cm	24 cm
Přes zápěstí	16 cm	18 cm
Přes hlavičky metakarpů	19 cm	18 cm

Goniometrie

Tabulka 56 - Kazuistika č. 2 - Goniometrie PHK (zdroj vlastní)

PHK	Aktivně	Pasivně
Ramenní kloub		
S (sagitální rovina)	30-0-70	30-0-90
F (frontální rovina)	70-0-0	90-0-0
T (transverzální rovina)	25-0-35	25-0-50
R_{F90} (rotace)	20-0-15	20-0-15
Loketní kloub		
S (sagitální rovina)	0-0-120	0-0-120
R (rotace)	80-0-85	85-0-85
Zápěstí		
S (sagitální rovina)	15-0-20	20-0-25
F (frontální rovina)	15-0-10	15-0-10

Vyšetření zkrácených svalů dle Jandy

Tabulka 57 - Kazuistika č.2 - Vyšetření zkrácených svalů dle Jandy (zdroj vlastní)

Zkrácené svaly	Sin	Dex
m. pectoralis major-část sternální dolní	2	2
m. pectoralis major-část sternální střední a horní	2	2
m. pectoralis major-část klavikulární a m. pectoralis minor	1	1
m. trapezius	2	2
m. levator scapulae	1	1
m. sternocleidomastoideus	1	1

Vyšetření svalové síly podle svalového testu dle Jandy

Tabulka 58 - Kazuistika č. 2 - Vyšetření svalové síly podle svalového testu dle Jandy (zdroj vlastní)

Pohyb	Levá	Pravá
Lopatka		
Addukce lopatky	3-	3-
Kaudální posunutí s addukcí	4+	3+
Elevace lopatky	4-	4-
Abdukce s rotací	4+	3
Ramenní kloub		
Flexe v ramenním kloubu	4-	3-
Extenze v ramenním kloubu	4-	3-
Abdukce v ramenním kloubu	4-	3+
Horizontální abdukce v ramenním kloubu	4-	2+
Horizontální addukce v ramenním kloubu	4-	3 (OP)
Zevní rotace v ramenním kloubu	3+	3 (OP)
Vnitřní rotace v ramenním kloubu	3+	2+
Loketní kloub		
Flexe v loketním kloubu	4	4-
Extenze v loketním kloubu	3+(OP)	4
Supinace předloktí	4	4
Pronace předloktí	4	4
Zápěstí		
Flexe s addukcí (zápěstí)	3	4
Flexe s abdukcí (zápěstí)	4	4
Extenze s addukcí (zápěstí)	4	4+
Extenze s abdukcí (zápěstí)	3	3

Vyšetření dynamiky páteře

Tabulka 59 - Kazuistika č.2 - Vyšetření dynamiky páteře (zdroj vlastní)

Zkouška	Naměřeno
Thomayerova (celá páteř)	14 cm
Forestierova Fleche	3 cm
Schoberova vzdálenost (bederní p.)	5 cm
Stiborova vzdálenost (hrudní a bederní p.)	3 cm
Čepojovova vzdálenost (krční p-)	2 cm
Ottova inklinační vzdálenost (hrudní p.)	1 cm
Ottova reklinační vzdálenost (hrudní p.)	2 cm
Lateroflexe	L-14 cm, P-13 cm

Modifikovaný test soběstačnosti

Tabulka 60 - Kazuistika č.2 – Modifikovaný test soběstačnosti (zdroj vlastní)

Úkol	Hodnocení
Učeše se	0
Uvaří si	5
Oblékne se	5
Podá si vysoko umístěný předmět	5
Zdvihne ze země břemeno o hmotnosti 10 kg (oběma rukama)	5
Unese břemeno o hmotnosti 5 kg (v jedné ruce, nákupní taška)	5
Otevře dveře auta (zevnitř)	10
Zabouchne za sebou domovní dveře	10
Provede klik	0
Sportuje	0
celkem bodů	**45**

13.2 Příloha 2 – Kazuistika č. 2 – Terapeutické jednotky

Terapeutická jednotka č. 1 (24. 1. 2020)

Provedla jsem vstupní kineziologický rozbor pro určení další terapie. Kineziologický rozbor se skládal z vyšetření stoje, mobility a chůze, reflexních změn, kloubní vůle, palpačního vyšetření, antropometrického vyšetření dle Jandy, goniometrie dle Jandy, svalového testu dle Jandy, vyšetření zkrácených svalů dle Jandy, vyšetření hypermobility dle Jandy a neurologického vyšetření.

Po vyšetření jsem provedla měkké techniky na jizvu, m. trapezius a PIR na svaly v hypertonu na m. levator scapulae, m. pectoralis maior a m. pectoralis minor. Také jsem edukovala pacientku o správném centrovaném postavení ramenního kloubu při cvičení a korigovala jsem pacientčin sed.

Terapeutická jednotka č.2 (31. 1. 2020)

- TMT zaměřené na jizvu, na kůži, krční a bederní fascii, m. trapezius bilat, mm.rhomboidei bilat., m.levator scapulae bilat., m. pectorales maior et minor, mm. scaleni
- PIR na m. trapezius bilat, mm.rhomboidei bilat., m.levator scapulae bilat., m. trapezius, pas ascendens bilat., m. levator scapulae, m. pectorales maior et minor, mm. scaleni

- PIR s protažením m.sternocleidomastoideus, m. levator scapulae, m. pectoralis maior et minor, m. trapezius
- izometrické posilování mm. rhomboideii: VP: leh na břiše, nohy přes okraj lehátka, pacient addukuje s výdechem lopatky k sobě a rotuje jejich dolní okraj mediálně
- aktivní a pasivní pohyby pravého RK do flexe, abdukce, zevní a vnitřní rotace
- mobilizace pravé lopatky do abdukce
- **instruktáž cvičení na doma –** posilování lopatek, aktivní pohyby do flexe, abdukce, zevní a vnitřní rotace s odporem Therabandu

Terapeutická jednotka č. 3 (7. 2. 2020)

- TMT zaměřené na jizvu, na kůži, krční a bederní fascii, m. trapezius bilat, mm.rhomboidei bilat., m.levator scapulae bilat., m. pectorales maior et minor, mm. scaleni
- PIR na m. trapezius bilat, mm.rhomboidei bilat., m.levator scapulae bilat., m. trapezius, pas ascendens bilat., m. levator scapulae, m. pectorales maior et minor, mm. scaleni
- PIR s protažením m.sternocleidomastoideus, m. levator scapulae, m. pectoralis maior et minor, m. trapezius
- protažení krční, hrudní, bederní fascie směrem kraniálním i kaudálním
- PNF– posilovací techniky na oslabené svaly, techniky rytmické stabilizace a stabilizačního zvratu, spojení techniky s posilovací gumou v diagonálách horních končetin
- posilování proti odporu m. deltoideus, m. supraspinatus, m. teres maior et minor, VP: leh na zádech
- **instruktáž domácího cvičení** – nácvik automobilizačního cvičení na cervikální skloubení – retrakce hlavy, AGR m. trapezius vsedě, m. levator scapulae, mm. scaleni, nácvik lokalizovaného dýchání do břicha, aktivní pohyby do abdukce, flexe

Terapeutická jednotka č. 4 (14. 2. 2020)

- TMT zaměřené na jizvu, na kůži, krční a bederní fascii, m. trapezius bilat, mm.rhomboidei bilat., m.levator scapulae bilat., m. pectorales maior et minor, mm. scaleni
- protažení krční, hrudní, bederní fascie směrem kraniálním i kaudálním
- metoda PNF– posilovací techniky na oslabené svaly, techniky rytmické stabilizace a stabilizačního zvratu, spojení techniky s posilovací gumou v diagonálách horních končetin
- metoda PNF – posilovací techniky mm. rhomboideii a m. serratus anterior v diagonálách lopatky
- PIR na m. trapezius bilat, mm.rhomboidei bilat., m.levator scapulae bilat., m. trapezius, pas ascendens bilat., m. levator scapulae, m. pectorales maior et minor, mm. scaleni
- posilování proti odporu m. deltoideus, m. supraspinatus, m. teres maior et minor, VP: leh na zádech
- centrace ramene dle Čápové
- mobilizace pravé lopatky do addukce
- stabilizační a posilující cvičení s kmitající tyčí – flexibar v leže na boku
- **instruktáž cvičení na doma –** vzpřímení páteře dle ACT vsedě, v leže na zádech, protažení pektorálních svalů

Terapeutická jednotka č. 5 (21. 2. 2020)

- TMT zaměřené na jizvu, na kůži, krční a bederní fascii, m. trapezius bilat, mm.rhomboidei bilat., m.levator scapulae bilat., m. pectorales maior et minor, mm. scaleni
- PIR s protažením m.sternocleidomastoideus, m. levator scapulae, m. pectoralis maior et minor, m. trapezius
- metoda PNF – posilovací techniky mm. rhomboideii a m. serratus anterior v diagonálách lopatky
- posilování proti odporu m. deltoideus, m. supraspinatus, m. teres maior et minor, VP: leh na zádech
- mobilizace pravé lopatky do addukce
- pasivní protažení zevních a vnitřních rotátorů ramenního kloubů

- stabilizační a posilující cvičení s kmitající tyčí – flexibar ve stoji
- **instruktáž cvičení na doma** – posilovaní flexorů, abduktorů ramene s 0,5 kg činkami a s Therabandem, cvičení na hrudní páteř dle Kaltenborna vzporu na čtyřech

Terapeutická jednotka č. 6 (28. 2. 2020)

Kontrolní kineziologický rozbor

V polovině setkání jsem provedla stejně jako u ostatních pacientů kontrolní kineziologický rozbor a zaměřila jsem se především na aktivní rozsah v kloubu, svalovou sílu a zkrácené svaly. Pacientka udělala aktivně flexi 100°, pasivně 110°, abdukci aktivně 100°, pasivně 110°, rotaci v ramenním kloubu zevní 25°, vnitřní rotaci 30° a shodně pasivně. Všechny pohyby lopatky i v ramenním kloubu dle svalového testu se zvýšili nejméně na stupeň 3+. Svalové zkrácení se u m. trapezius a m. sternocleidomastoideu zlepšilo na stupeň 1. Pacientka měla bolesti pravého ramenního kloubu na stupni 5.

Pacientka má dobrou náladu po mém oznámení, že se zvýšil rozsah pohybu v kloubu.

Terapie

- TMT zaměřené na jizvu, na kůži, krční a bederní fascii, m. trapezius bilat, mm.rhomboidei bilat., m.levator scapulae bilat., m. pectorales maior et minor, mm. scaleni
- PIR na m. trapezius bilat, mm.rhomboidei bilat., m.levator scapulae bilat., m. trapezius, pas ascendens bilat., m. levator scapulae, m. pectorales maior et minor, mm. scaleni
- pasivní protažení zevní a vnitřní rotátorů ramenního kloubu, pasivní protažení flexorů a extenzorů zápěstí
- PNF – metoda opakované kontrakce na posílení oslabených svalů v 1. a 2 diagonále horních končetin
- PNF – metoda opakované kontrakce na posílení oslabených svalů v diagonálách pravé lopatky
- automobilizační cvičení na hrudní páteř dle Mojžíšové v opoře na čtyřech
- **instruktáž cvičení na doma:** stabilizace ramenního kloubu s overballem vsedě u stolu, lokalizované dýchání do břicha, posilování dolních fixátorů lopatek

Terapeutická jednotka č. 7 (6. 3. 2020)

- TMT zaměřené na jizvu, na kůži, krční a bederní fascii, m. trapezius bilat, mm.rhomboidei bilat., m.levator scapulae bilat., m. pectorales maior et minor, mm. scaleni
- PNF – metoda opakované kontrakce na posílení oslabených svalů v 1. a 2. diagonále horních končetin
- PNF-metoda rytmické stabilizace v diagonálách lopatky
- aktivní a pasivní pohyby do flexe, abdukce, zevní a vnitřní rotace
- stabilizující a posilující cvičení s kmitající tyčí (flexibar) ve vzporu na předloktí na boku
- centrace pravého ramene dle Čápové
- mobilizace pravé lopatky
- **instruktáž cvičení na doma:** posílení vnitřní a zevní rotace ramenního kloubu s Therabandem, automobilizační cvičení na krční páteř, posilování na m. biceps a triceps brachii s Therabandem

Terapeutická jednotka č. 8 (11. 3. 2020)

Z důvodů obav pacientky z pandemie koronaviru a vyhlášení nouzového stavu na území České republiky jsem ukončila terapeutické jednotky a provedla s pacientkou výstupní kineziologický rozbor dne 11. 3. 2020. Tento rozbor je popsán detailně v kapitole Výsledky. V této kapitole uvádím pouze údaje, u kterých došlo ke změně vzhledem k celkovému vstupnímu vyšetření.

Pacientka si pro terapii cvičí naučené cviky doma a také má k dispozici video, které jsme s paní magistrou vytvořily. Zvažovala jsem s pacientkou vést telerehabilitaci, ale nevlastní potřebné vybavení a jeho pořízení by bylo pro ni příliš nákladné. S pacientkou jsem v době nouzového stavu prováděla instruktáž cvičení přes mobilní telefon. Šlo zejména o cvičení zvýšení rozsahu pohybu pravého ramenního kloubu a o automobilizační cvičení z důvodu odstranění bolesti v oblasti páteře.

13.3 Příloha 3 – Kazuistika č. 3 – naměřené hodnoty ve vstupním kineziologickém rozboru

Vyšetření pohybového stereotypu dle Jandy – Abdukce v rameni

Tabulka 61 - Kazuistika č. 3 – Vyšetření pohybových stereotypů dle Jandy (zdroj vlastní)

Fyziologie	Pořadí aktivace svalů
1. m.supraspinatus	2.
2. m.deltoideus	1.
3. m.trapezius-kontralaterálně	4.
4. m.trapezius-homolaterálně	3.
5. m.quadratus lumborum	5.
6. peroneální svaly-kontralaterálně	6.

Goniometrie

Tabulka 62 - Kazuistika č. 3 - Goniometrie LHK (zdroj vlastní)

LHK	Aktivně	Pasivně
Ramenní kloub		
S (sagitální rovina)	30-0-110	30-0-110
F (frontální rovina)	100-0-0	100-0-0
T (transverzální rovina)	25-0-115	25-0-115
R_{F90} (rotace)	25-0-20	30-0-25
Loketní kloub		
S (sagitální rovina)	0-0-140	0-0-140
R (rotace)	65-0-75	70-0-75
Zápěstí		
S (sagitální rovina)	50-0-60	55-0-70
F (frontální rovina)	15-0-25	20-0-25

Délkové míry na horní končetině

Tabulka 63 - Kazuistika č. 3 – Antropometrie horních končetin (zdroj vlastní)

Délka	Levá HK	Pravá HK
Acromion-dactilion (celá HK)	71 cm	70 cm
Acromion-processus styloideus radii (paže a předloktí)	55 cm	54 cm
Acromion-laterální epicondyl humeru (paže)	31 cm	30 cm
Olecranon-processus styloideus ulnae (předloktí)	25 cm	24 cm
Spojnice mezi processus styloideus ul.+ rad.-dactilion (ruka)	17 cm	16,5 cm
Dactilion-dactilion (rozpětí paží)	160 cm	160 cm

Obvody na horní končetině

Tabulka 64 - Kazuistika č. 3 – Antropometrie horních končetin, obvodové míry (zdroj vlastní)

Obvody	Levá HK	Pravá HK
M. biceps brachii relaxovaný	28 cm	29 cm
M. biceps brachii v kontrakci	31 cm	29,5cm
Přes loketní kloub-přes olecranon	26 cm	25 cm
Přes nejširší místo předloktí	23,5cm	23 cm
Přes zápěstí	18 cm	16 cm
Přes hlavičky metakarpů	19 cm	19,5cm

Vyšetření zkrácených svalů dle Jandy

Tabulka 65 - Kazuistika č.3 - Vyšetření zkrácených svalů dle Jandy (zdroj vlastní)

Zkrácené svaly	Levá	Pravá
m. pectoralis major-část sternální dolní	1	1
m. pectoralis major-část sternální střední a horní	2	2
m. pectoralis major-část klavikulární a m. pectoralis minor	1	1
m. trapezius	2	2
m. levator scapulae	1	1
m. sternocleidomastoideus	1	1

Vyšetření svalové síly dle Jandy

Tabulka 66 - Kazuistika č. 3 - Vyšetření svalové síly podle svalového testu dle Jandy (zdroj vlastní)

Pohyb	Levá	Pravá
Lopatka		
Addukce lopatky	4+	4-
Kaudální posunutí s addukcí	3 (OP)	4+
Elevace lopatky	4-	4-
Abdukce s rotací	4+	5
Ramenní kloub		
Flexe v ramenním kloubu	3+	3+
Extenze v ramenním kloubu	3-	3
Abdukce v ramenním kloubu	3+	3+
Horizontální abdukce v ramenním	3+	3+
Horizontální addukce v ramenním	3	3
Zevní rotace v ramenním kloubu	3 (OP)	3 (OP)
Vnitřní rotace v ramenním kloubu	3-	3-
Loketní kloub		
Flexe v loketním kloubu	4	4
Extenze v loketním kloubu	5	5
Předloktí		
Supinace předloktí	3	4
Pronace předloktí	4	4
Zápěstí		
Flexe s addukcí (zápěstí)	3	4
Flexe s abdukcí (zápěstí)	4	3
Extenze s addukcí (zápěstí)	4	5
Extenze s abdukcí (zápěstí)	5	5

Vyšetření vyšetření dynamiky páteře dle Lewita

Tabulka 67 - Kazuistika č.3 - Vyšetření dynamiky páteře dle Lewita (zdroj vlastní)

Zkouška	Naměřeno
Thomayerova (celá páteř)	15 cm
Forestierova Fleche	6 cm
Schoberova vzdálenost (bederní p.)	4 cm
Stiborova vzdálenost (hrudní a bederní p.)	4 cm
Čepojovova vzdálenost (krční p-)	1 cm
Ottova inklinační vzdálenost (hrudní p.)	3 cm
Ottova reklinační vzdálenost (hrudní p.)	1 cm
Lateroflexe	L-8 cm, P-10 cm

Modifikovaný test soběstačnosti

Tabulka 68 - Kazuistika č.3 – Modifikační test soběstačnosti (zdroj vlastní)

Úkol	Hodnocení
Učeše se	0
Uvaří si	5
Oblékne se	5
Podá si vysoko umístěný předmět	5
Zdvihne ze země břemeno o hmotnosti 10 kg (oběma rukama)	5
Unese břemeno o hmotnosti 5 kg (v jedné ruce, nákupní taška)	5
Otevře dveře auta (zevnitř)	10
Zabouchne za sebou domovní dveře	10
Provede klik	0
Sportuje	0
celkem bodů	**45**

13.4 Příloha 4 -Kazuistika č. 3 – Terapeutické jednotky

Terapeutická jednotka č. 1 (20. 1. 2020)

Provedla jsem vstupní kineziologický rozbor pro určení další terapie. Kineziologický rozbor se skládal z vyšetření stoje, mobility a chůze, reflexních změn, kloubní vůle, palpačního vyšetření, antropometrického vyšetření dle Jandy, goniometrie dle Jandy, svalového testu dle Jandy, vyšetření zkrácených svalů dle Jandy, vyšetření hypermobility dle Jandy a neurologického vyšetření.

Po vyšetření jsem provedla měkké techniky na jizvu, m. trapezius, m. levator scapulae a PIR na svaly v hypertonu na m. levator scapulae, m. pectoralis maior a m. trapezius. Také jsem edukovala pacientku o správném centrovaném postavení ramenního kloubu při cvičení a korigovala jsem pacientčin sed.

Terapeutická jednotka č.2 (27. 1. 2020)

- TMT zaměřené na jizvu, na kůži, krční a bederní fascii, m. trapezius bilat, m. levator scapulae bilat., m. pectorales maior et minor, m. sternocleidomastoideus
- PIR na m. trapezius bilat, m.levator scapulae bilat., , m. levator scapulae, m. pectorales maior et minor,
- PIR s protažením m.sternocleidomastoideus, m. levator scapulae, m. pectoralis maior et minor, m. trapezius

- izometrické posilování mm. rhomboideii: VP: leh na břiše, nohy přes okraj lehátka, pacient addukuje s výdechem lopatky k sobě a rotuje jejich dolní okraj mediálně
- aktivní a pasivní pohyby pravého RK do flexe, abdukce, zevní a vnitřní rotace
- mobilizace pravé lopatky do abdukce
- **instruktáž cvičení na doma –** posilování lopatek, aktivní pohyby do flexe, abdukce, zevní a vnitřní rotace s odporem Therabandu

Terapeutická jednotka č. 3 (3. 2. 2020)

- TMT zaměřené na jizvu, na kůži, krční a bederní fascii, m. trapezius bilat, m.levator scapulae bilat., m. pectorales maior et minor, m. sternocleidomastoideus
- PIR na m. trapezius bilat, m.levator scapulae bilat., , m. levator scapulae, m. pectorales maior et minor
- PIR s protažením m.sternocleidomastoideus, m. levator scapulae, m. pectoralis maior et minor, m. trapezius
- protažení krční, hrudní, bederní fascie směrem kraniálním i kaudálním
- PNF– posilovací techniky na oslabené svaly, techniky rytmické stabilizace a stabilizačního zvratu, spojení techniky s posilovací gumou v diagonálách horních končetin
- posilování proti odporu m. deltoideus, m. supraspinatus, m. teres maior et minor, VP: leh na zádech
- **instruktáž domácí cvičení** – nácvik automobilizačního cvičení na cervikální skloubení – retrakce hlavy, AGR m. trapezius vsedě, m. levator scapulae, mm. scaleni, nácvik lokalizovaného dýchání do břicha, aktivní pohyby do abdukce, flexe

Terapeutická jednotka č. 4 (10. 2. 2020)

- TMT zaměřené na jizvu, na kůži, krční a bederní fascii, m. trapezius bilat, m.levator scapulae bilat., m. pectorales maior et minor, m. sternocleidomastoideus
- PIR na m. trapezius bilat, m.levator scapulae bilat., , m. levator scapulae, m. pectorales maior et minor,

- protažení krční, hrudní, bederní fascie směrem kraniálním i kaudálním
- metoda PNF– posilovací techniky na oslabené svaly, techniky rytmické stabilizace a stabilizačního zvratu, spojení techniky s posilovací gumou v diagonálách horních končetin
- metoda PNF – posilovací techniky mm. rhomboideii a m. serratus anterior v diagonálách lopatky
- posilování proti odporu m. deltoideus, m. supraspinatus, m. teres maior et minor, VP: leh na zádech
- centrace ramene dle Čápové
- mobilizace pravé lopatky do addukce
- stabilizační a posilující cvičení s kmitající tyčí – flexibar v leže na boku
- **instruktáž cvičení na doma –** vzpřímění páteře dle ACT vsedě, v leže na zádech, protažení pektorálních svalů

Terapeutická jednotka č. 5 (17. 2. 2020)

- TMT zaměřené na jizvu, na kůži, krční a bederní fascii, m. trapezius bilat, m.levator scapulae bilat., m. pectorales maior et minor, m. sternocleidomastoideus
- PIR s protažením m.sternocleidomastoideus, m. levator scapulae, m. pectoralis maior et minor, m. trapezius
- metoda PNF – posilovací techniky mm. rhomboideii a m. serratus anterior v diagonálách lopatky
- posilování proti odporu m. deltoideus, m. supraspinatus, m. teres maior et minor, VP: leh na zádech
- mobilizace pravé lopatky do addukce
- pasivní protažení zevní a vnitřní rotátorů ramenního kloubů
- stabilizační a posilující cvičení s kmitající tyčí – flexibar v leže na zádech
- **instruktáž cvičení na doma** – posilovaní flexorů, abduktorů ramene s 0,5 kg činkami a s Therabandem, cvičení na hrudní páteř dle Kaltenborna vzporu na čtyřech

Terapeutická jednotka č. 6 (17. 2. 2020)

Kontrolní kineziologický rozbor

Během šestého setkání jsem provedla kontrolní kineziologický rozbor a zaměřila jsem se především na aktivní rozsah v kloubu, svalovou sílu a zkrácené svaly. Pacientka udělala aktivně flexi 105°, pasivně 110°, abdukci aktivně 100°, pasivně 115°, rotaci v ramenním kloubu zevní 25°, vnitřní rotaci 30° a shodně pasivně. Všechny pohyby lopatky i v ramenním kloubu dle svalového testu se zvýšili o jeden stupeň. Svalové zkrácení se u m. trapezius zlepšilo na stupeň 1. Poté jsme zopakovaly cviky na posílení svalstva a edukovala jsem pacientku o cvicích na rameno vsedě kvůli velké bolestivosti paty ve stoji.

Terapie

- TMT zaměřené na jizvu, krční a bederní fascii, m. trapezius bilat, m.levator scapulae bilat., m. pectorales maior et minor, m. sternocleidomastoideus
- PIR s protažením m.sternocleidomastoideus, m. levator scapulae, m. pectoralis maior et minor, m. trapezius
- pasivní protažení zevních a vnitřních rotátorů ramenního kloubu, pasivní protažení flexorů a extenzorů zápěstí
- PNF – metoda opakované kontrakce na posílení oslabených svalů v 1. a 2. diagonále horních končetin
- PNF – metoda opakované kontrakce na posílení oslabených svalů v diagonálách pravé lopatky
- automobilizační cvičení na hrudní páteř dle Mojžíšové v opoře na čtyřech
- **instruktáž cvičení na doma:** stabilizace ramenního kloubu s overballem vsedě u stolu, lokalizované dýchání do břicha, posilování dolních fixátorů lopatek

Terapeutická jednotka č. 7 (2. 3. 2020)

- TMT zaměřené na jizvu, na kůži, krční a bederní fascii, m. trapezius bilat, m.levator scapulae bilat., m. pectorales maior et minor, m. sternocleidomastoideus
- PIR na m. trapezius bilat, m.levator scapulae bilat., , m. levator scapulae, m. pectorales maior et minor,

- PNF – metoda opakované kontrakce na posílení oslabených svalů v 1. a 2. diagonále horních končetin
- PNF-metoda rytmické stabilizace v diagonálách lopatky
- aktivní a pasivní pohyby do flexe, abdukce, zevní a vnitřní rotace
- stabilizující a posilující cvičení s kmitající tyčí (flexibar) ve vzporu na předloktí na boku
- centrace pravého ramene dle Čápové
- mobilizace pravé lopatky
- **instruktáž cvičení na doma:** posílení vnitřní a zevní rotace ramenního kloubu s Therabandem, automobilizační cvičení na krční páteř, posilování na m. biceps a triceps brachii s Therabandem

Terapeutická jednotka č. 8 (9. 3. 2020)

S pacientkou jsme měly obavy ohledně možnosti provedení dalších terapeutických jednotek z důvodu pandemie koronaviru a možnosti vyhlášení nouzového stavu na území České republiky. Z toho důvodu jsme ukončili terapii a provedla jsem výstupní kineziologický rozbor dne 9. 3. 2020. Výstupní kineziologický rozbor uvádím v kapitole výsledky.

Další terapeutické jednotky nebylo možné uskutečnit z důvodu pandemie koronaviru a následného vyhlášení nouzového stavu na území České republiky. Proto jsme se s pacientkou domluvily na ukončení terapií. Pacientka měla především strach o své zdraví. Výstupní kineziologický rozbor jsem provedla dne 9. 3. 2020 a je uveden v kapitole Výsledky.

Terapie

- TMT zaměřené na jizvu, na kůži, krční a bederní fascii, m. trapezius bilat, m.levator scapulae bilat., m. pectorales maior et minor, m. sternocleidomastoideus
- PIR na m. trapezius bilat, m.levator scapulae bilat., , m. levator scapulae, m. pectorales maior et minor,
- PNF – metoda opakované kontrakce na posílení oslabených svalů v 1. a 2. diagonále horních končetin
- aktivní a pasivní pohyby do flexe, abdukce, zevní a vnitřní rotace

- stabilizující a posilující cvičení s kmitající tyčí (flexibar) ve vzporu na předloktí na boku
- centrace pravého ramene dle Čápové
- mobilizace pravé lopatky
- **instruktáž cvičení na doma:** posílení vnitřní a zevní rotace ramenního kloubu s Therabandem, automobilizační cvičení na krční páteř, posilování na m. biceps a triceps brachii s Therabandem

Pacientka si po ukončené terapii cvičí doma a má také k dispozici video, které jsme vytvořily s paní magistrou. Probrala jsem s pacientkou možnost vést telerehabilitaci, ale pacientka nevlastní potřebné vybavení. Pacientce jsem v době omezení pohybu nabídla instruktáž cvičení přes mobilní telefon. Instruktáž cvičení proběhla 3x – zopakovala jsem cvičení z terapie, popsala jsem cvičení proti bolestem krční a hrudní páteře, které pacientku trápily.

13.5 Příloha 5 - Kazuistika č. 4 – naměřené hodnoty ve vstupním kineziologickém rozboru

Vyšetření pohybového stereotypu dle Jandy – abdukce v rameni

Tabulka 69 - Kazuistika č. 4 - Vyšetření pohybových stereotypů dle Jandy, abdukce v rameni (zdroj vlastní)

Fyziologie	Pořadí aktivace svalů
1. m. supraspinatus	2.
2. m. deltoideus	1.
3. m. trapezius-kontralaterálně	4.
4. m. trapezius-homolaterálně	3.
5. m. quadratus lumborum	5.
6. peroneální svaly-kontralaterálně	6.

Antropometrie horních končetin – délkové míry

Tabulka 70 - Kazuistika č. 4 – Antropometrie horních končetin, délkové rozměry (zdroj vlastní)

Délka	Levá HK	Pravá HK
Acromion-dactilion (celá HK)	78 cm	78 cm
Acromion-processus styloideus radii (paže a předloktí)	60 cm	60 cm
Acromion-laterální epicondyl humeru (paže)	33 cm	33 cm
Olecranon-processus styloideus ulnae (předloktí)	27 cm	27 cm
Spojnice mezi processus styloideus ul.+ rad.-dactilion (ruka)	18 cm	18 cm
Dactilion-dactilion (rozpětí paží)	167 cm	167 cm

Obvody na horní končetině

Tabulka 71 - Kazuistika č. 4 – Antropometrie horních končetin, obvodové míry (zdroj vlastní)

Obvody	Levá HK	Pravá HK
M. biceps brachii relaxovaný	30 cm	31 cm
M. biceps brachii v kontrakci	31 cm	33 cm
Přes loketní kloub-přes olecranon	26 cm	26 cm
Přes nejširší místo předloktí	24,5cm	24,5cm
Přes zápěstí	16 cm	16 cm
Přes hlavičky metakarpů	18 cm	18 cm

Goniometrie

Tabulka 72 - Kazuistika č. 4 – Goniometrie LHK (zdroj vlastní)

LHK	Aktivně	Pasivně
Ramenní kloub		
S (sagitální rovina)	30-0-160	30-0-170
F (frontální rovina)	120-0-0	130-0-0
T (transverzální rovina)	25-0-115	25-0-115
R_{F90} (rotace)	65-0-85	65-0-85
Loketní kloub		
S (sagitální rovina)	0-0-140	0-0-140
R (rotace)	85-0-85	90-0-90
Zápěstí		
S (sagitální rovina)	70-0-80	70-0-80
F (frontální rovina)	15-0-35	20-0-35

Vyšetření zkrácených svalů dle Jandy

Tabulka 73 - Kazuistika č.4 - Vyšetření zkrácených svalů (zdroj vlastní)

m. pectoralis major-část sternální dolní	0	0
m. pectoralis major-část sternální střední a horní	1	1
m. pectoralis major-část klavikulární a m. pectoralis minor	0	0
m. trapezius	2	2
m. levator scapulae	1	1
m. sternocleidomastoideus	1	1

Vyšetření svalové síly podle svalového testu dle Jandy

Tabulka 74 - Kazuistika č. 4 - Vyšetření svalové síly podle svalového testu (zdroj vlastní)

Pohyb	Levá	Pravá
Lopatka		
Addukce lopatky	4+	4-
Kaudální posunutí s addukcí	4+	4+
Elevace lopatky	4-	4-
Abdukce s rotací	4+	5
Ramenní kloub		
Flexe v ramenním kloubu	4-	4-
Extenze v ramenním kloubu	4-	4-
Abdukce v ramenním kloubu	4-	4-
Horizontální abdukce v ramenním kloubu	4	4
Horizontální addukce v ramenním kloubu	5	5
Zevní rotace v ramenním kloubu	4-	4
Vnitřní rotace v ramenním kloubu	4+	4-
Loketní kloub		
Flexe v loketním kloubu	5	5
Extenze v loketním kloubu	5	5
Předloktí		
Supinace předloktí	4	4
Pronace předloktí	4	4
Zápěstí		
Flexe s addukcí (zápěstí)	4	4
Flexe s abdukcí (zápěstí)	4	4
Extenze s addukcí (zápěstí)	5	5
Extenze s abdukcí (zápěstí)	5	5

Vyšetření dynamiky páteře dle Lewita

Tabulka 75 - Kazuistika č. 4 – Vyšetření dynamiky páteře dle Lewita (zdroj vlastní)

Zkouška	Naměřeno
Thomayerova (celá páteř)	0 cm
Forestierova Fleche	0 cm
Schoberova vzdálenost (bederní p.)	5 cm
Stiborova vzdálenost (hrudní a bederní p.)	10 cm
Čepojovova vzdálenost (krční p-)	4 cm
Ottova inklinační vzdálenost (hrudní p.)	3 cm
Ottova reklinační vzdálenost (hrudní p.)	2 cm
Lateroflexe	L-14 cm, P-16 cm

13.6 Příloha 6

Pacient z kazuistiky č. 1 cvičí naučené cviky z instruktáže na domácí cvičení

Obrázek 8 – pacient z kazuistika č. 1 – flexe a abdukce v ramenním kloubu s využitím Therabandu (zdroj: M. Č.)

Obrázek 9 – pacient z kazuistika č. 1 – extenze lokte s pomocí Therabandu a flexe se zátěží (zdroj: M.Č.)

Místo činek použil lahve s vodou.

(autor: M.Č. – dcera pacienta)

Obrázek 10 – pacient z kazuistika č. 1 – cvičení s Therabandem (zdroj: M. Č.)

Obrázek 11 – pacient z kazuistiky č. 1 – cvičení s holí (zdroj: M.Č.)

13.7 Příloha 7 – ukázka cviků z domácí cvičení pacientky

Obrázek 12 – pacientka z kazuistika č. 4 – vzpřímení páteře dle ACT (zdroj vlastní)

Obrázek 13 – pacientka z kazuistiky č. 4 – Stabilizace ramene dle Spiraldynamik s tenisovým míčkem a Therabandem (zdroj vlastní)

Obrázek 14 – pacientka z kazuistika č. 4 – protažení m. trapezius a m. levator scapulae (zdroj vlastní)

Obrázek 15 – pacientka z kazuistika č. 4 – stabilizace ramenního kloubu ve stoji a vsedě s overballem (zdroj vlastní)



Obrázek 16 – pacientka z kazuistiky č. 4 - cvik na protažení ramenních pletenců (zdroj vlastní)

Obrázek 17 – pacientka z kazuistika č. 4 – cvik na posílení svalů ramenního kloubu s odporem Therabandu (zdroj vlastní)

Obrázek 18 – pacientka z kazuistiky č. 4 – vzpor na čtyřech o zúžené bázi (zdroj vlastní)

Obrázek 19 – pacientka z kazuistiky č. 4 – nízký a vysoký šikmý sed na stabilizaci ramenního kloubu (zdroj vlastní)

Obrázek 20 – pacientka z kazuistiky č. 4 – cviky v opoře na bosu – balanční most a dámský klik (zdroj vlastní)



Obrázek 21 – pacientka z kazuistiky č. 4 – cviky v opoře o bosu – podsunutí kolene pod trup na stabilizaci ramenních kloubů (zdroj vlastní)

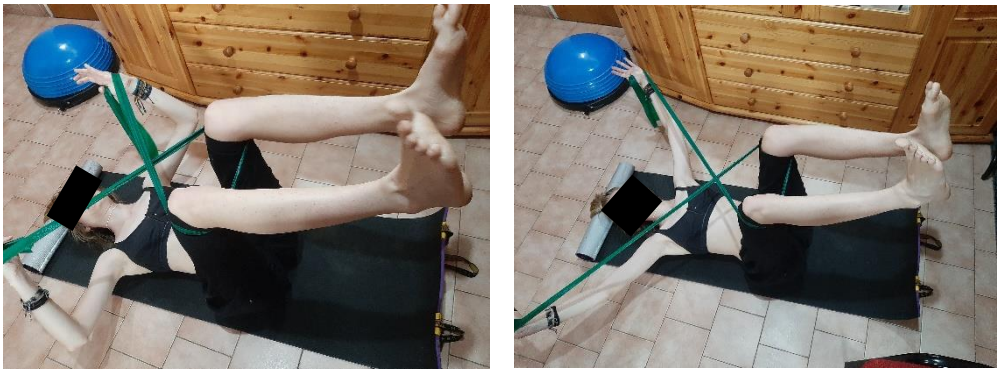

Obrázek 22 – pacientka z kazuistiky č. 4 – poloha 3 měsíce vleže na zádech s Therabandem



Obrázek 23 – pacientka z kazuistika č. 4 – cvičení s flexibarem ve stoji a vleže na boku

13.8 Příloha 8 - Modifikovaný test soběstačnosti

MODIFIKOVANÝ TEST SOBĚSTAČNOSTI

jméno pacienta:_____
jméno hodnotitele:_____
datum:_____

AKTIVITA **SKÓRE**

UČEŠE SE
0 = neschopný - neprovede pohyb zepředu dozadu, ze shora dolů
5 = provede - pohyb není jednolitý - zastavuje se, někdy není celiství
10 = schopný _____

UVAŘÍ SI
0 = neschopný
5 = schopný _____

OBLÉKNE SE
0 = neschopný
5 = potřebuje pomoci př. sako, kabát, svetr přes hlavu
10 = schopný _____

PODÁ SI VYSOKO UMÍSTĚNÝ PŘEDMĚT
0 = neschopný - ruka nad hlavou je nestabilní
5 = potřebuje pomoci - závisí na váze předmětu, lehčí dokáže sundat, těžší s pomocí
10 = schopný _____

ZDVIHNE ZE ZEMĚ BŘEMENO O VÁZE 10 Kg (oběma rukama)
0 = neschopný - neprovede kvůli pocitu,obavě vyklouznutí z jamky - jedna nebo obě
5 = provede - uvede mírné obavy z vyklouznutí, popisuje instabilitu - jedna nebo obě
10 = schopný - stabilní kloub _____

UNESE BŘEMENO O VÁZE 5 Kg (v jedné ruce, stylem nákupní taška)
0 = neschopný - neprovede kvůli pocitu, obavě vyklouznutí z jamky - obě ruce pozitivní
5 = provede - pouze na jedné končetině, druhá nestabilní
10 = provede - na obou, ale cítí oboustranně nestabilitu nebo na jedné z končetin
15 = schopný _____

ZDVIHNE ZE ZEMĚ BŘEMENO O VÁZE 10 Kg (oběma rukama)
0 = neschopný - neprovede kvůli pocitu,obavě vyklouznutí z jamky - jedna nebo obě
5 = provede - uvede mírné obavy z vyklouznutí, popisuje instabilitu - jedna nebo obě
10 = schopný - stabilní kloub _____

UNESE BŘEMENO O VÁZE 5 Kg (v jedné ruce, stylem nákupní taška)
0 = neschopný - neprovede kvůli pocitu, obavě vyklouznutí z jamky - obě ruce pozitivní
5 = provede - pouze na jedné končetině, druhá nestabilní
10 = provede - na obou, ale cítí oboustranně nestabilitu nebo na jedné z končetin
15 = schopný _____

OTEVŘE DVEŘE OD AUTA (zevnitř)
0 = neschopný - neopře se do stabilní končetiny - rameno nestabilní
5 = provede - cítí nestabilitu
10 = schopný - stabilní rameno _____

ZABOUCHNE ZA SEBOU DOMOVNÍ DVEŘE
0 = neschopný - kvůli obavě z vyklouznutí hlavice z jamky
5 = provede - i přes pocity vyklouzávání jednostranně nebo oboustranně
10 = schopný _____

PROVEDE KLIK
0 = neschopný - kvůli nestabilitě neprovede
5 = provede - i přes pocity nestability
10 = schopný - stabilní kloub _____

SPORTUJE
0 = neschopný - kvůli nestabilitě je velmi omezen ve sportovních aktivitách
5 = sportuje - po aplikaci kompenzačních pomůcek [1], je schopen amatérského sportu
10 = schopný - sportuje bez omezení a nutnosti kompenzační pomůcky _____

CELKEM: _____

Hodnocení testu:

0-40 bodů = omezený v aktivitě

41-60 bodů = středně omezený v aktivitě

61-90 bodů = středně neomezený v aktivitě

91-100 bodů = neomezený v aktivitě

(autor: Bc. Markéta Štufková) [29]

Příloha 9 - INDEX BARTHELOVÉ

	S pomocí	*Samostatně*
1. Jedení (pokud potřebuje jídlo nakrájet = pomoc)	5	10
2. Přesun z invalidního vozíku na lůžko a zpět (včetně posazení na lůžku)	5-10	15
3. Osobní hygiena (umytí obličeje, učesání, oholení, vyčištění zubů)	0	5
4. Posazení se na toaletu a vstání z ní (manipulace s oděvem, utření, spláchnutí)	5	10
5. Koupání nebo sprchování	0	5
6. Chůze na rovném povrchu (nebo pokud není schopen/schopna chodit, pohánění invalidního vozíku) *skórujte pouze tehdy, pokud není schopen/schopna chodit	10 0*	15 5*
7. Chůze do schodů a ze schodů	5	10
8. Oblékání (včetně zavazování tkaniček, zapínání zipů)	5	10
9. Ovládání stolice	5	10
10. Ovládání močení	5	10

Barthel Index© MedChi, 1965.

Mahoney FI, Barthel D “Functional evaluation: the Barthel Index.” Maryland State Med Journal 1965;14:56-61.

Barthel Index - Czech Republic/Czech - Version of 20 Apr 16 - Mapi.
ID053770 / Barthel-Index_AU2.0_ces-C