ČESKÉ VYSOKÉ UČENÍ TECHNICKÉ V PRAZE

FAKULTA BIOMEDICÍNSKÉHO INŽENÝRSTVÍ

Katedra zdravotnických oborů a ochrany obyvatelstva

Protonová léčba v radioterapii u karcinomů dětí

Bakalářská práce

Studijní program: Specializace ve zdravotnictví

Studijní obor: Radiologický asistent

Autor práce: **Barbora Hořejší**

Vedoucí práce: doc. Ing. Jana Vránová, CSc.

Kladno 2016

ČESKÉ VYSOKÉ UČENÍ TECHNICKÉ V PRAZE

FAKULTA BIOMEDICÍNSKÉHO INŽENÝRSTVÍ

Katedra zdravotnických oborů a ochrany obyvatelstva

Proton Therapy in Cancer Radiotherapy in Children

Bachelor Thesis

Study Programme: Specialization in Health Care

Branch of study: Radiology Assistant

Author: **Barbora Hořejší**

Thesis advisor: doc. Ing. Jana Vránová, CSc.

České vysoké učení technické v Praze, Fakulta biomedicínského inženýrství

Katedra zdravotnických oborů a ochrany obyvatelstva | Akademický rok: 2015/2016

Zadání bakalářské práce

Student: **Barbora Hořejší**

Obor: Radiologický asistent

Téma: **Protonová léčba v radioterapii u karcinomů dětí**

Téma anglicky: Proton Therapy in Cancer Radiotherapy in Children

Zásady pro vypracování:

Cílem této bakalářské práce bude porovnání dosavadních léčebných technik používaných při nejčastějších karcinomech dětského věku s možnostmi protonové terapie. Práce bude zaměřena na protonovou terapii a jejím obsahem bude popis fyzikálního principu protonové léčby, její výhody a samozřejmě také omezení. Budu se taktéž zabývat tím, proč se tento typ léčby využívá nejvíce u dětských pacientů a za jakých podmínek se tato terapie aplikuje. V práci budou popsány nejčastější karcinomy dětského věku (nádory CNS), které jsou protonovou terapií léčeny. V této části práce bude uvedena podrobná diagnóza, TNM klasifikace, histopatologický grading, určující stádium a rozsah onemocření. Důraz bude kladen na úlohu radiologického asistenta při celém procesu protonové terapie.

Seznam odborné literatury:

[1] PAGANETTI, Harald, Proton therapy physics, New York: CRC Press, 2011, ISBN 978-1-4398-3644-6

[2] BAJČIOVÁ, Viera, Jiří TOMÁŠEK a Jaroslav ŠTĚRBA, Nádory adolescentů a mladých dospělých, Praha: Grada, 2011, 363 s., 1. vyd., ISBN 978-80-247-3554-2

[3] MAČÁK, Jiří, Jana MAČÁKOVÁ a Jana DVOŘÁČKOVÁ, Patologie, Praha: Grada, 2012, 347 s., [20. s. barev. obr. příl. s., 2. doplněné vydání, ISBN 978-80-247-3530-6

zadání platné do: 30.09.2017

Vedoucí: Ing. Jana Vránová, CSc.

Konzultant: MUDr. Jiří Kubeš, Ph.D.

..... vedoucí katedry/ pracoviště

..... děkan

V Kladně dne 22.02.2016

PROHLÁŠENÍ

Prohlašuji, že jsem bakalářskou práci s názvem Protonová léčba v radioterapii u karcinomů dětí vypracovala samostatně a použila k tomu úplný výčet citací použitých pramenů, které uvádím v seznamu přiloženém k bakalářské práci.

Nemám závažný důvod proti užití tohoto školního díla ve smyslu § 60 zákona č.121/2000 Sb., o právu autorském, o právech souvisejících s právem autorským a o změně některých zákonů (autorský zákon).

V Kladně 20. května 2016 ..……..……...

Barbora Hořejší

PODĚKOVÁNÍ

Na tomto místě bych ráda poděkovala Ing. Janě Vránové CSc. za nejen odborné vedení této práce, ale i za spoustu cenných rad a dodání zdrojů k této práci.

Dále bych chtěla poděkovat pracovišti Protonového centra, kde mi MUDr. Jiří Kubeš Ph.D. poskytl kasuistiky k mé práci. Také bych chtěla poděkovat MUDr. Běle Malinové z pracoviště onkologie ve Fakultní nemocnice v Motole za cenné rady týkající se dětské onkologie a její léčby.

Abstrakt

Tato teoretická práce se zabývá problematikou léčby dětských nádorů pomocí protonové terapie. Jsou zde popsány nejčastější nádory dětského věku, které se léči na radioterapeutických pracovištích a pracovištích protonové terapie. Zároveň i nádory adolescentů a problematika jejich věkového zařazení. Je zde popsána protonová terapie a to nejen z fyzikálního hlediska, ale i z hlediska práce radiologického asistenta na pracovišti protonové terapie. Dále je zde porovnávána fotonová léčba pomocí IMRT technologie s protonovou IMPT technologií a také ekonomické náklady pro oba typy léčby. Na konci této práce jsou popsány 3 kasuistiky dětských nádorů při léčbě v protonovém centru v Praze.

Klíčová slova

radioterapie, protonová léčba, nádory dětí, radiologický asistent

Abstract

This theoretical study focuses on proton therapy medical treatment of children diagnosed with tumour. This study aims to describe most common child tumour types which are treated in radiotherapy and proton therapy facilities. Tumours of adolescents and their age classification are also part of this study. Study describes proton therapy not only from the physical viewpoint but from the position of medical assistant of proton therapy facility too. It furthermore compares photon therapy medical treatment using IMRT (Intensity-Modulated Radiation Therapy) with proton therapy medical treatment using IMPT (Intensity-Modulated Proton Beam Therapy) and economical expenses of both types of medical treatment. In the end study describes three casuistries (case interpretations) of child tumours using proton therapy at Proton Therapy Center Czech s.r.o. in Prague.

Keywords

Radiotherapy, Proton Therapy, Child cancer, X-ray assistent

Obsah

Úvod 11
1 Klasifikace nádorů 12
1.1 TNM klasifikace nádorů 12
1.1.1 TNM klasifikace u Retinoblastomu 12
1.2 Changova klasifikace nádorů zadní jámy lební 14
1.3 Cílové objemy nádorů 15
2 Nádory dětského věku 17
2.1 Biologie 17
2.2 Histogeneze 18
2.3 Symptomatologie a epidemiologie 18
3 Nejčastější dětské nádory léčené na radioterapii 20
3.1 Nádory CNS 20
3.1.1 Biologie 21
3.1.2 Léčba 22
3.1.3 Diagnostika 22
3.1.4 Gliomy 23
3.1.5 Embryonální nádory 23
3.1.6 Kraniofaryngeomy 24
3.1.7 Ependymomy 25
3.1.8 Nádory pineální krajiny 26
3.2 Retinoblastom 26
3.3 Neuroblastom 27
3.4 Ewingův sarkom 28
3.5 Osteosarkom 29
3.6 Sarkomy měkkých tkání 30
3.7 Nefroblastom – Wilmsův nádor (WN) 30
4 Nádory adolescentů a mladých dospělých 32
4.1 Biologie 32
4.2 Léčba 33
4.3 Incidence a etiologie 33
5 Nejčastější nádory adolescentů a mladých dospělých léčených na radioterapii 34

5.1 Nádory CNS ... 34
5.2 Embryonální nádory ... 34
5.3 Gliomy nízkého stupně malignity ... 35
5.4 Gliomy vysokého stupně malignity ... 36
5.5 Ependymom ... 36
5.6 Nádory ze zárodečných buněk ... 36
5.7 Kraniofaryngeomy ... 37
5.8 Gliomy mozkového kmene ... 37
5.9 Nefroblastom ... 37
5.10 Adenokarcinom ledviny ... 38
5.11 Karcinom prsu v adolescenci ... 38
5.12 Nazofaryngeální karcinom ... 39
5.13 Sarkomy měkkých tkání ... 40
6 Protonová léčba ... 42
6.1 Historie ... 42
6.2 Princip protonové terapie ... 42
6.2.1 Cyklotron ... 43
6.3 Braggův peak ... 45
6.4 IMRT vs. IMPT + IGRT ... 47
6.4.1 IMRT (Intensity Modulated Radiation Therapy) ... 47
6.4.2 IMPT (Intensity Modulated Proton Therapy) ... 49
6.4.3 IGRT (Image Guided Radiation Therapy) ... 51
6.5 Dávkové rozdíly ... 51
6.6 Ekonomické náklady ... 53
7 Protonová léčba u dětí ... 56
7.1 Rozhodnutí o léčbě pomocí protonů ... 56
7.2 Úloha radiologického asistenta při protonové léčbě ... 57
8 Kasuistika ... 59
8.1 Meduloblastom ... 59
8.2 Retinoblastom ... 60
8.3 Hodgkinův lymfom ... 61
Diskuze ... 62
Závěr ... 64

Seznam použité literatury 65
Seznam symbolů a zkratek 71
Seznam obrázků 72
Seznam tabulek 73

Úvod

V této práci na téma Protonová léčba v radioterapii u karcinomů dětí se budu zabývat problematikou léčby dětských nádorů. Nejprve v úvodu popíši TNM klasifikaci, podle které lékaři určují v jakém stádiu a stavu, se nádor nachází. Jako příklad zde uvedu TNM klasifikaci retinoblastomu. Dále zde popíšu Changovu klasifikaci, která se užívá od roku 1969 pro malignity nádoru zadní jámy lební.

V druhé kapitole se budu zabývat biologií, histogenezí, epidemiologií a etiogenezí u dětských nádorů, ve třetí kapitole budu popisovat nejčastější dětské nádory léčené pomocí fotonové radioterapie a protonové léčby a popíšu typy léčby, jež se u nich aplikují. Ve čtvrté kapitole přiblížím problematiku adolescentních pacientů, jejich biologii, léčbu, incidenci a etiologii. V páté kapitole se budu zabývat nejčastějšími nádory adolescentů a mladých dospělých léčených na radioterapeutickém, či protonovém pracovišti.

Dále v šesté kapitole popíši fyzikální princip protonové léčby a její výhody. Budu také porovnávat nejčastější techniky terapie malignit, kterými jsou fotonová terapie s pomocí IMRT a protonová terapie pomocí IMPT. Protože se ve své práci zaměřuji především na dětské pacienty, budu se zabývat otázkou, z jakého důvodu je protonová terapie vhodnější u dětských pacientů. Zaměřím se také na ekonomické náklady na léčbu dětského pacienta, a to jak pomocí protonové terapie, tak pomocí fotonové terapie.

V sedmé kapitole se zaměřím na práci radiologického asistenta na pracovišti protonové terapie a přidám 3 kasuistiky do osmé kapitoly, jež mi byly poskytnuty od Protonového centra v Praze (MUDr. Jiří Kubeš Ph.D.).

Cílem této práce je porovnat využívané ozařovací techniky na pracovištích radioterapie a protonové léčby a jejich následky u dětských pacientů. Cílem je také přiblížit práci radiologického asistenta na pracovišti protonové terapie.

1 Klasifikace nádorů

1.1 TNM klasifikace nádorů

TNM klasifikace je systém sloužící k rozdělení různých histologických typů zhoubných nádorů a vyvinul jej Pierre Denoix v letech 1943- 1952. Tento systém je založen na definici anatomického rozsahu nemoci, který je určen jak klinicky, tak histopatologicky. TNM klasifikace je výhodná z mnoha směrů, pomáhá lékařům a klinikům při plánování léčby pacienta, udává údaje o prognóze a díky ní dochází k lepší výměně informací mezi různými zdravotnickými středisky. TNM klasifikace se rozděluje na cTNM klasifikaci a pTNM klasifikaci. První typ je cTNM, (c jako klinická) – je to původní klasifikace založená na biopsii a výsledcích krve, vypomáhá k plánování léčby. Druhým typem je pTNM, (p jako patologická), tato klasifikace je založena na pooperační histopatologii nádoru.

- T- rozsah primárního nádoru (T0, T1, T2, T3, T4);
- N- nepřítomnost či přítomnost metastáz v regionálních mízních uzlinách (N0, N1, N2, N3);
- M- nepřítomnost či přítomnost vzdálených metastáz (M0, M1).

Histopatologický grading nám udává bližší informace o primárním nádoru. Grading nemusí být dán pouze jedním stupněm, například je často definován G3-4. U sarkomu měkkých tkání se zase nepoužívá číslovaný grading, ale High grade a Low grade klasifikace.

- GX- stupeň diferenciace nejde zhodnotit;
- G1- dobře diferenciovaný;
- G2- středně diferencovaný;
- G3- nízce diferencovaný;
- G4- nediferencovaný.

1.1.1 TNM klasifikace u Retinoblastomu

V případě, že pacient má postiženy obě oči onemocněním retinoblastomu, má každé oko svou klasifikaci. Retinoblastom se podle nejnovější klasifikace nerozděluje

do klinických stádií. Jelikož je obecná klasifikace retinoblastomu velmi rozsáhlá, klasifikaci nerozepíši celou. V této klasifikaci vynechám patologickou klasifikaci. Podle mezinárodní klasifikace je kód diagnózy retinoblastomu C69.2.

T - Primární nádor

- TX - primární nádor nelze hodnotit;
- T0 - bez známek primárního nádoru;
- T1 - nádor postihuje ne více než dvě třetiny objemu oka, bez rozsevu do sklivce nebo subretinálně;
- T1 a, b, c - klasifikace nádoru dle velikosti od nejmenšího do 3 mm po největší od 3 s lokalizací vzdálenosti od n. opticus, fovea centralis a zda je odchlípena sítnice;
- T2 - nádory postihující ne více než dvě třetiny objemu oka nebo nádory s rozsevem do sklivce nebo subretinálně, s odchlípením sítnice;
- T2a - nádor s fokálním rozsevem drobných shluků nádorových buněk do sklivce a/nebo subretinálně, avšak ne v podobě rozsáhlých shluků či „sněhových koulí“ nádorových buněk;
- T2b - nádor s masivním rozsevem do sklivce a/nebo subretinálně, definovaný jako difúzní shluky nebo „sněhové koule“ nádorových buněk;
- T3 - závažné nitrooční onemocnění;
- T3a - nádor vyplňuje více než dvě třetiny oka;
- T3b - přítomna jedna či více komplikací, které mohou zahrnovat s nádorem spojený glaukom s uzavřeným úhlem nebo neovaskulární glaukom, šíření nádoru do předního očního segmentu, hyfému, hemoragii do sklivce nebo celulititidu očnice;
- T4 - nádor mimo oko;
- T4a - invaze do n. opticus;
- T4b - invaze do očnice;
- T4c - intrakraniální šíření, ale ne za chiasma opticum;
- T4d - intrakraniální šíření za chiasma opticum.

N - Regionální mízní uzliny

- NX - regionální mízní uzliny nelze hodnotit;
- N0 - regionální mízní uzliny bez metastáz;
- N1 - metastázy v regionálních mízních uzlinách.

M - Vzdálené metastázy

- MX - vzdálené metastázy nelze hodnotit;
- M0 - bez vzdálených metastáz;
- M1 - vzdálené metastázy.

1.2 Changova klasifikace nádorů zadní jámy lební

Tato klasifikace se užívá od roku 1969 a určuje rozsah nemoci při diagnóze. Tento systém určuje velikost, šíření a metastázy nádorového onemocnění. Pro určení klasifikace je nutné podrobné neurologické, endokrinologické, foniatrické a psychologické vyšetření.

- T1 - nádor o průměru menším než 3cm lokalizovaným ve střední čáře vermis mozečku, na spodině IV. komory a méně často vycházející z mozečkové hemisféry;
- T2 - nádor o průměru 3 a více cm, s prorůstáním do jedné přilehlé anatomické struktury nebo časněji vyplňující IV. komoru;
- T3a - nádor dále prorůstá 2 přilehlé anatomické struktury nebo kompletně vyplňuje IV. komoru, s další extenzí do Sylviova akveduktu, foramen Magendie, nebo foramen Lushka a produkuje zřetelní vnitřní hydrocefalus;
- T3b - nádor vyrůstá ze spodiny IV. komory nebo z mozkového kmene a vyplňuje IV. komoru;
- T4 - nádor se dále šíří skrze Sylviův akveduktus do III. komory nebo středního mozku, nebo se nádor šíří do horní krční míchy;
- M0 - metastázy nejsou přítomny;
- M1 - přítomny mikroskopicky patrné nádorové buňky v mozkomíšním moku;
- M2 - přítomny makroskopické metastázy v subarachnoidálním prostoru mozečku, mozku nebo ve třetí komoře a postranních komorách;

- M3a - přítomny makroskopické metastázy v subarachnoidálním prostoru míchy bez přítomnosti metastáz intrakraniálně;
- M3b - přítomny makroskopické metastázy v subarachnoidálním prostoru míchy a současně přítomny metastázy intrakraniálně;
- M4 - přítomny metastázy mimo CNS.

1.3 Cílové objemy nádorů

Pojmem cílový objem nádoru, je myšlena oblast nádoru složená z několika objemů obklopujících samotný nádor (GTV, CTV, PTV). Cílový objem je tedy oblast, do které chceme dopravit maximální radiační dávku pro destrukci nádorových buněk. Abychom mohli pacienta léčit pomocí radioterapie, či protonové léčby, musí být tyto oblasti určeny onkologickým lékařem.

Definici těchto oblastí doporučil ICRU report 50 a 62 (The International, Commision on Radiation Units and Measurements) v roce 1993.

Nádorový objem – GTV (Gross Tumor Volume)

GTV je objem vlastního nádoru, tento cílový objem musí být prokazatelně definován diagnostickými metodami jako CT, MR, či PET/CT. V případě, kdy byl samotný nádor resekován, musí i přesto být zahrnut do cílových objemů.

Klinický cílový objem – CTV (Clinical Target Volume)

Podle reportu 50 je to klinický cílový objem, který zahrnuje vlastní objem nádoru (GTV) a lem zahrnující potencionální mikroskopické šíření. CTV lze tedy považovat za okraj cílového objemu GTV, diagnostickými metodami však není zjistitelný, pouze pomocí histologického vyšetření. Nyní se k do CTV zahrnuje i vnitřní lem (IM -internal margin), který zohledňuje fyziologické pohyby nádoru, jako dýchání, srdeční pohyb, polykání atd.). Dále se také zahrnuje lem pro nastavení (SM- set-up margin), jež zahrnuje nepřesnosti při nastavení pacienta.

Plánovací cílový objem – PTV (Planning Target Volume)

Definice PTV je součet CTV+IM+SM. Oblast tohoto plánovacího cílového objemu, by měla být kompletně pokryta předepsanou dávkou, jež mu byla stanovena v ozařovacím protokolu. Na obrázku 1 vidíme obrazovou podobu cílových objemů.

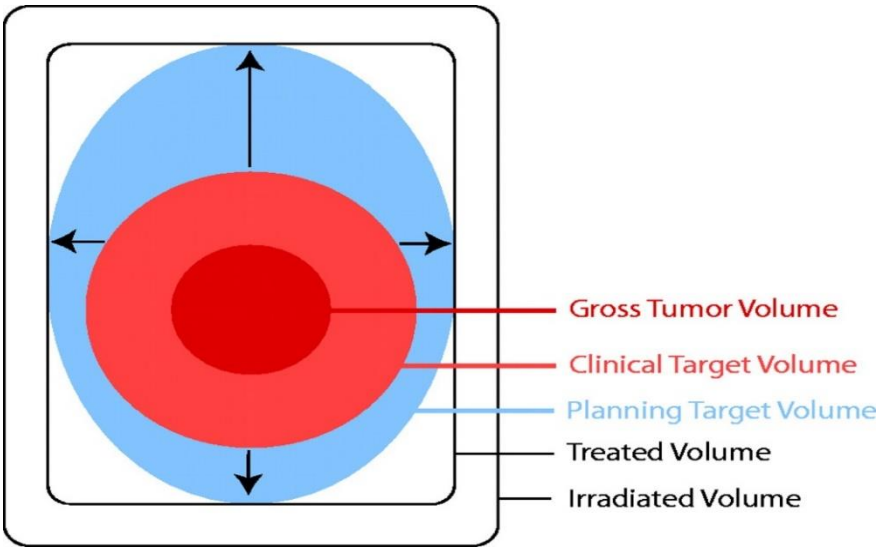

Obr. 1: **Zobrazení cílových objemů v radioterapii [35]**

2 Nádory dětského věku

Incidence nádorových onemocnění u dětí je mnohem nižší než u dospělých pacientů. Statisticky by se dalo říci, že u dětí onemocní nádorem jedno z 600, zatímco u dospělých je postižen nádorem každý pátý jedinec. Nejčastěji onemocní děti do 5 let. Typ nádoru převládá i dle geografické polohy pacienta (např. v Africe je velmi častý výskyt Burkittova lymfomu). Na rozdíl od dospělých jsou nejčastější hematologické malignity, zatímco u dospělých převládají karcinomy, jež jsou v dětském věku velkou raritou. Etiologie dětských nádorů není známá, avšak nejvíce se lékaři přiklání k dědičnosti (například retinoblastom až ze 40 %), možná je i postradiační zátěž, a tedy sekundární malignita. Faktory zevního prostředí mají jenom nepřímou úlohu, u drtivé většiny dětských nádorů je výskyt sporadický, bez známé prokazatelné příčiny [3]. Rozdíly mezi nádory dětského a dospělého věku jsou podrobně zobrazeny v tabulce 1.

Tab. 1: Rozdíly u nádorů dětského a dospělého věku [1]

Nádor	**Dětského typu**	**Dospělého typu**
Histogenetický původ	Mezenchymální (sarkomy) embryonální	Epiteliální (karcinomy)
Premaligní stadia (prekancerózy, karcinom *in situ)*	Nevyskytují se	Vyskytují se
Biologická aktivita		
Klinická agresivita	vysoká	Podle typu nádoru
Růstová aktivita	Hodiny/dny	Týdny/měsíce
Odpověď na léčbu	Většinou vysoká	Často velmi limitovaná
Etiologie	Většinou nejasná	Často nejasná
Faktory zevního prostředí	Žádný/nepřímý vliv	Zásadní vliv
Význam screeningu	Minimální	Zásadní
Vztah incidence k věku	2 vrcholy výskytu:0-5 let, 10-15 let	Stoupá s věkem
Léčebné výsledky	75-80 % kurabilní	>70% paliace

2.1 Biologie

Biologie nádorů u dětí není velmi rozdílná od nádorů dospělých. Mezi hlavní rozdíly bychom však mohli zařadit skutečnost, že nádorová hmota u dětí roste mnohem rychleji a častěji metastazuje, tj. je velmi agresivní. Vše se odvíjí od věku pacienta, čím je pacient mladší, tím je větší riziko metastazování a zároveň i rychlejšího růstu. Základním faktorem pro rychlost dělení nádorových buněk u dětí je fyziologická růstová rychlost určené tkáně či orgánu. Aby se nádor šířil, tedy aby se nádorové buňky zdvojnásobily, stačí u dětí jen krátká doba (hodiny až dny), tento čas nazýváme „doubling

time“. Nádorová tkáň se šíří pomocí krve, protože potřebuje velké zásobení kyslíku a živin, díky čemuž mají dětští pacienti v nádorové hmotě výraznou neovaskularizaci. Pomocí této neovaskularizace je mnohem větší podíl růstové frakce nádoru z původní oblasti nádoru oproti okolí a nádorová tkáň je mnohem „křehčí“, tím pádem se snadněji poruší a začne metastazovat. Výhodou u dětských nádorů je, že díky jejich biologii jsou značně chemosenzitivní a radiosenzitivní, tudíž léčba je v dětském věku daleko účinnější. Nejvíce radiosenzitivní jsou nádory z buněk o nízkém stupni diferenciace a z buněk, které mají výraznou mitotickou aktivitu.

2.2 Histogeneze

Nádory dospělých pacientů, přesněji jejich tkáně, vznikají z ektodermální (pocházející z vnějšího zárodečného listu) či entodermální tkáně (pocházející z vnitřního zárodečného listu), avšak dětské nádory jsou většinou z krvetvorné tkáně (40%), mezodermu a neuroektodermu. Výraznou specifitu však mají nádory embryonální, jež jsou kombinací dvou či třech typů tkáně. Dalším klasickým typem pro dětský věk jsou germinální nádory pocházející ze zárodečných buněk.

2.3 Symptomatologie a epidemiologie

U malignit dospělých jedinců jsou symptomy zejména místní, avšak u dětí jsou celkové, proto je mnohdy problém pro lékaře diagnostikovat nádor. Navíc čím menší je pacient, tím je nespecifika symptomatologie celkově vyšší. Zpočátku to jsou například ztráta zájmu, nechutenství, malátnost, nezájem o okolí, plačtivost, záchvaty vzteku. Samozřejmě i klasické subfebrility a poruchy spánku. Až později se ukážou specifičtější příznaky ohledně místa lokalizace. U některých případů nejsou příznaky vidět, čili onemocnění se projevuje latentně. Na tyto nádory přijdou pouze velmi pečliví rodiče anebo velmi pečlivý lékař, který svého pacienta vyšetřuje důkladně a se zájmem o jeho zdraví.

U dětí do věku 5 let jsou nejčastějším typem leukémie, nefroblastomy, neuroblastom, rabdomyosarkom, hepatoblastom. Ve věku od 5 do 10 let jsou to nádory CNS, ve třetím pětiletí nejčastěji měkké tkáně a kosti. Procentuální zastoupení jednotlivých nádorů dětského věku vidíme v tabulce2.

Tab. 2: Incidence nádorů dětského věku [2]

Leukémie	30 %
Nádory CNS	20 %
Maligní lymfomy	13 %
Neuroblastom	8 %
Sarkomy měkkých tkání	7 %
Nefroblastom	6 %
Nádory kostí	5 %
Retinoblastom	3 %
Germinální nádory	3 %
Ostatní	5 %

3 Nejčastější dětské nádory léčené na radioterapii

3.1 Nádory CNS

Nádory CNS jsou po krvetvorných typech nejčastějšími malignitami u dětí a představují 20 % z celkového počtu nádorů. Zároveň jsou nejčetnějšími solidními nádory tohoto věku. Nejčastěji se objevují ve věku 2-10 let, kdy představují až 30 % malignit dětského období. Incidence CNS malignit je přibližně 2,7 až 3,3 na 100 000, kdy lehce převažují chlapci 1,1:1. V České republice onemocní tímto typem nádoru ročně 90-110 dětských pacientů.

Nádory CNS klasifikujeme dle WHO klasifikace podle buněčného původu a mikroskopicky stanoveného stupně malignity tzv. gradu. I přesto, že nejčastějším typem buněk v mozku jsou neurony, tak nádorová hmota až z 50% vychází z gliálních buněk. Mezi gliální buňky bychom zařadili astrocytom, oligodendrogliom, ependymom a glioblastoma multiforme. Zbylých 50% procent může vycházet například z plexus choroideus, mening, nervových pochev a krevních cév, zároveň nesmíme zapomenout na primitivní embryonální buňky. Nejčastějším typem jsou nádory embryonální a to až z 25 %.

Ohledně lokalizace bychom mohli rozdělit nádory CNS takto:

- Intrakraniální;
  - Supratentoriální;
  - Infratentoriální (až 55%);
- Intraspinální;
  - intramedulární;
  - extramedulární – intradurální;
  - extradurální.

Podrobný přehled nádorů CNS je zobrazen v tabulce3.

Tab. 3: Relativní incidence a obvyklá věková manifestace nejčastějších nádorů CNS dětí [2]

	Relativní incidence	Věk (roky)
Astrocytomy, low-grade, z toho: Supratentoriální lokalizace Infratentoriální lokalizace	35 % 22 % 13 %	2-10 > 6 2-10
Astrocytomy, high-grade (anaplastický astrocytom a multiformní glioblastom)	8 %	< 1, > 6
Nádory mozkové tkáně	8 %	3-9
Oligodendrogliom	2 %	< 6
Meduloblastom a další nádory embryonální histologie (supratentoriální priminitvní neuroektodermální nádor, PNET, a atypický teratoid/rhabdoidní nádor, AT/RT)	20 %	1-10
Ependymom, z toho: Supratentoriální lokalizace Infratentoriální lokalizace	8-10 % 5 **%** 3 %	 > 6 1-5
Kraniofaryngeom	7 %	8-14
Nádory glandula pinealis a germinální nádory CNS	4 %	< 2, > 6
Nádory plexus choroideus	2 %	< 1
Další: např. gangliogliom, DNET, meningiom atd.	< 2 %	

3.1.1 Biologie

Šíření nádorové tkáně v CNS záleží na typu nádoru. Zatím co intrakraniální nádory expandují zejména lokálně, tak agresivnější tumory se šíří do mozkomíšního moku a tím pádem se mohou usadit na mnoha místech CNS, takovýmto se říká implantační metastázy. Nejčastěji se však šíří po kraniospinální ose.

Nádory CNS rozlišujeme podle jejich rozdílné lokalizace, histogenezi, rozdílné symptomatologii či rozsahu. Podle WHO klasifikace je rozdělujeme na maligní (grade III. a IV.) a nádory morfologicky benigní (grade I. a II.). Problém u benigních nádorů dětí je, že se často a velmi rychle mění v high grade tumory, proto se musí také ihned léčit, aby se předešlo budoucím problémům.

3.1.2 Léčba

Pokud je nádor možno vyoperovat, je to pro dětský organismus nejlepší volba. Avšak i přes chirurgickou léčbu většinou po ní následuje radioterapie. Problémem jsou nejmenší děti, čili děti ve věku 0-3 let. Radioterapie má totiž i svá omezení. Děti do 18 měsíců nemůžou být pomocí ionizujícího záření léčeny, a to z důvodu akutních a především pozdních nežádoucích účinků. V případech, kdy je radioterapie nutná a je jednou z mála voleb léčby, je nutné snížit dávku záření o 8-10 Gy, což odpovídá asi 10% z celé dávky.

Léčba se řídí dle protokolu, který určí lékař. Tento protokol musí zohledňovat histologii nádoru, lokalizaci, stupeň resekce a hlavně věk dítěte. Pokud lékař indikuje radioterapii, tak se běžně aplikují dávky mezi 50 až 59 Gy – tyto dávky platí, pokud je dítě starší 3 let. Pokud je však u nějaké malignity vysoké riziko diseminace v CNS, aplikuje se i ozáření kraniospinální osy (CSI). Množství dávky na CSI se řídí dle rizika malignity, neboť při vyšším riziku je vyšší dávka, a to přibližně 36 Gy u menšího rizika je potom CSI 23Gy

3.1.3 Diagnostika

Základním vyšetřením pro diagnózu nádorů CNS je výpočetní tomografie (CT), při podezření malignity je první volbou. Problém výpočetní tomografie spočívá v tom, že zobrazí jen 95% ze všech malignit, tedy není přímo nejvhodnější pro definitivní diagnózu. Proto pokud má lékař stále podezření, musí pacienta poslat na vyšetření magnetickou rezonancí (MR). Magnetická rezonance je mnohem vhodnější, nakolik pacient není zatížen dávkou ionizujícího záření a navíc magnetická rezonance je mnohem vhodnější pro zobrazení měkkých tkání. K diferenciální diagnostice lézí CNS nejasné povahy přispívají moderní MR techniky, jako je difuzní (DWI), perfuzní (PWI) a MR-spektroskopie (MRS) [1].

Diagnostika pomocí MR musí být nejen před operačním výkonem, ale také do 72 hodin po resekci nádoru, aby onkologové mohli vidět rozsah resekčního výkonu. V případě kojeneckého věku postačí ultrazvuk, jelikož v kojeneckém věku ještě není uzavřena velká fontanela.

Mezi další diagnostické metody patří i cytologické vyšetření mozkomíšního moku, jehož vzorek lékaři získají pomocí lumbální punkce. U nádorů s možností extrakraniálního metastazování je potřeba provést vyšetření scintigrafie skeletu a punkce trepanobiopsie kostní dřeně.

3.1.4 Gliomy

Pro děti je prognóza tohoto nádoru velmi špatná. Pro diagnózu není potřeba histologického vyšetření, ale postačí magnetická rezonance. Tyto nádory bychom mohli rozdělit na benigní low grade I. až II. stupně a maligní high grade stupeň III. až IV. Pokud pacient trpí gliomem nízké malignity, je základním typem léčby operativní léčba (totální resekce). Pouze pokud pacient trpí inoperabilním recidivujícím progredujícím pilocytickým astrocytomem, je indikována radioterapie. Pro radioterapii těchto gliomů se nejčastěji využívá technika IFRT (Involved Field Radiotherapy), kde je bezpečnostní lem 1-1,5 cm, pokud je infiltrativně rostoucí, tak je lem 2-3 cm. Používají se samozřejmě i techniky IMRT (Intensity Modulated Radiotherapy) a stereotaktická radioterapie. V případě gliomu optiku se používá jejich kombinace.

Dávky jsou indikovány na 54-56 Gy 5krát 1,8 Gy/týden. U pacientů ve věku 3-5 let se dávka snižuje na 50-54 Gy a u pacientů mladších 36 měsíců je dávka 45Gy 5krát 1,5 Gy/týden.

U maligních gliomů, mezi něž patří například anaplastické astrocytomy a glioblastomy, je radioterapie indikována vždy. Jsou to velmi vzácné nádory u dětí a pacient většinou do 3 let od diagnózy umírá. Největším problémem u těchto malignit je, že rostou infiltrativně a je tedy velmi těžké je vyoperovat.

Ozařovací plán je tedy takovýto: u ozařovacího objemu PTV1 je lem 2-3, cm, dávka 4554 Gy/5krát 1,8 Gy/týden a u PTV2 (oblast tumoru s lemem 1 cm) je indikována dávka 5-10 Gy do celkové dávky 55-60 Gy.

3.1.5 Embryonální nádory

Dle současné WHO klasifikace se embryonální nádory rozdělují na pět hlavních morfologických diagnóz: meduloblastom, ependymoblastom, meduloepiteliom, supratentoriální primitivní neuroektodermální nádor a atypický teratoid/rhabdoidní nádor.

Meduloblastom je pro dětský věk typickým nádorem, navíc je i nejčastějším nádorem CNS v dětském věku. Představuje cca 40 % z infrantentoriálních nádorů. Lékaři je popisován jako primitivní neuroektodermální tumor (PNET), avšak pokud je lokalizován v zadní jámě lební, označuje se spíše názvem meduloblastom. Z biologické stránky patří mezi vysoce agresivní tumory, mající tendenci šířit se v CNS i mimo kraniospinální vak. Vyrůstá nejčastěji z vermis mozečku a obyčejně při svém růstu uzavře čtvrtou komoru za vzniku vnitřního hydrocefalu[4]. Incidence u obou pohlaví je stejná a vrchol výskytu je v 5 letech. Nejčastěji diseminuje neuroaxiálně, avšak je možná i hematogenní diseminace (do jater, kostí, kostní dřeně). Velmi špatná prognóza je u pacientů do 5 let věku. Podrobná TNM klasifikace meduloblastomu je uvedena v tabulce 4.

Základní léčba je chirurgický zákrok, po němž následuje radioterapie v kombinaci s chemoterapií. U tohoto nádoru je udáváno pětileté přežívání až 55-70 %. Problémem u PNET tumorů je, že metastazují i po několika letech. Jelikož je tato malignita radiosenzitivní, je radioterapie vhodným typem léčby. Pro pooperační RT se aplikuje dávka 54-55 Gy na zadní jámu lební a 30-36 Gy na kraniospinální osu, pomocí normofrakcionace. Pokud jde o supratentoriální PNET, ozařuje se v druhé fázi lůžko tumoru s lemem 2 cm, zatímco u infratentoriálního PNET se ozařuje zadní jáma lební.

Tab. 4: Changova klasifikace meduloblastomu [8]

Changova klasifikace meduloblastomu	
T1	nádor ve svém největším průměru menší než 3 cm
T2	nádor ve svém největším průměru větší než 3 cm
T3a	nádor větší než 3 cm s propagací do Sylviova kanálku a/nebo s průnikem do Luschkova otvoru
T3b	nádor větší než 3 cm s propagací do mozkového kmene
T4	nádor větší než 3 cm s průnikem kraniálně nad Sylviův kanálek a/nebo kaudálně přes foramen magnum (mimo zadní jámu)
M0	nejsou přítomné známky subarachnoidální nebo hematogenní diseminace
M1	mikroskopický průkaz nádoru v mozkomíšním moku
M2	makroskopický průkaz postižení subarachnoideálního prostoru mozku
M3	makroskopický průkaz postižení subarachnoideálního míšního prostoru
M4	diseminace mimo cerebrospinální osu

3.1.6 Kraniofaryngeomy

Četnost výskytu u kraniofaryngeomů je 6-9 % z celkového počtu CNS nádorů dětí. Vznikají z Rathkeho výchlipky v selární a supraselární oblasti[4]. Biologicky jsou to benigními nádory s ohraničením a obsahem kalcifikací. Jejich růst je pomalý,

ale dosahují velkých rozměrů (až 5cm) bez projevů klinických příznaků. Díky jejich velikosti patří mezi tyto projevy intrakraniální tlak a endokrinní poruchy. Problém je, že se často přibližují, až dokáží adherovat k chiasmatu či Willisovu okruhu a tubor cinereum, čímž je chirurgická resekce téměř nemožná, navíc při ní dochází k vysoké mortalitě. Díky jejich lokalizaci a adheraci se mohou chovat a projevovat maligně.

Radioterapie je aplikována u recidivujících kraniofaryngeomů, dávkou 54 Gy. Nejčastěji používanou technikou je IMRT a stereotaktická RT. Pokud má pacient progredující cystickou formu nádoru je indikován k intrakavitární aplikaci radioizotopů pomocí radiofarmak fosfor-32 (32P), ytrium-90 (90Y), iridium-192 (192Ir) a jod-125 (125I).

3.1.7 Ependymomy

Ependymomy jsou třetí nejčastější malignitou CNS dětského věku. Tyto malignity postihují častěji chlapce než dívky a objevují se většinou do 6 roku života dítěte. Nejčastější umístění je v zadní jámě lební, jen ve 2 % jsou lokalizovány v jiných místech CNS. Obvykle rostou jako klkovitý útvar ve čtvrté komoře. Postihují však i hlavové nervy a můžou vrůstat i do mozečku pomocí Lushkova otvoru. Podle stupně diferenciace nádorových buněk jsou ependymomy klasifikovány stupněm I. až IV., ependymomy I. a II. stupně jsou nazývány nízkostupňové, III. stupně anaplastické, IV. stupeň představují ependymoblastomy [4]. Ependymomy jsou spíše řazeny k nádorům embryonálním díky jejich samostatné nozologické jednotce a jejich biologickým vlastnostem. Stejně jako u kranifaryngeomů se klinicky projevují až později. Projevují se bolestmi hlavy tak, že se postupně bolest zvětšuje, až je nesnesitelná, a poté velmi rychle ustoupí, také se projevují zvracením, ataxií a dysmetrií. Pokud je nádor uložen supratentoriálně má pacient větší šanci přežití, než je tomu v případě umístění infratentoriálně.

Základní léčba je chirurgická resekce a její následná radioterapie. Doporučená dávka je 55-56 Gy. Při opakovaném nálezu aplikujeme reziduální dávku až na 60 Gy. Na základě výzkumů se nedoporučuje obvyklé ozáření kraniospinální osy, avšak ozařuje se pouze oblast primárního nádoru se zvýšenou dávkou na 59,4 Gy. Lze však zářit i kraniospinální osu, a to hlavně u vysoce maligních ependymomů, kdy se září stejně jako PNET, a také při pozitivním cytologickém vyšetření mozkomíšního moku.

3.1.8 Nádory pineální krajiny

Mezi tyto malignity se řadí pinealomy, pineoblasty, germinomy a astrocytomy. Šíření nádorů pineální krajiny je obvykle pomocí mozkomíšního moku. U pineoblastomů je až 10 %-ní riziko šíření do kraniospinální osy subarachnoideální cestou. Pineoblastom je také v poslední době řazen do PNET nádorů, ale je častější u adolescentů. Histologická skladba germinomu je téměř stejná jako u nádoru varlat.

Hlavní léčbou je chemoterapie díky tomu, že intrakraniální choriokarcinomy nebo nádory ze žloutkového váčku vylučují do mozkomíšního moku α-fetoprotein a choriogonadotropin. Chemoterapii následně doplňuje radioterapie, přesněji ozáření kraniospinální osy s dávkou 36 Gy, kde je cílená ozařovaná oblast primární nádor, na nějž je dodána dávka 54-55 Gy.

3.2 Retinoblastom

Retinoblastom je maligní nádor oka vznikající z primitivních retinoblastů a vycházející ze sítnice. Histologicky je podobný meduloblastomu a neuroblastomu. Objevuje se do 6 let věku, pozdější výskyt je ojedinělý. Často je nádorem familiárním nebo sporadickým a může být jednostranný, či bilaterální. Tyto malignity představují asi 3 % ze všech dětských nádorů. Rozdělují se na hereditární (40 %) a bilaterální (30 %). Retinoblastom je z 5 % dědičnou malignitou, přenášející se pomocí Rb1genu, který je v současnosti detekovatelný. Incidence je přibližně jedno z 18 000 narozených dětí za rok. Obvykle je diagnostika tohoto nádoru náhodná, jelikož se nijak neprojevuje. Je viditelný jako šedý vaskularizovaný uzel (leukokorie, obr. 2). Pokud není retinoblastom objeven v časném stadiu, projeví se nitroočním tlakem a tedy následnou bolestí oka, na rohovce bývá edém epitelu, zornice je mnohem širší a bez reakce, dochází k buftalmu. Nádor se může šířit i do mozku a míchy pokud není včas léčen.

Základní léčbou je chemoterapie kombinovaná s brachyterapií. Brachyterapie se aplikuje u nádorů menších než 15 mm. Při brachyterapii se aplikuje do očních disků zdroje ^{60}Co, ^{192}Ir, ^{125}I, ^{109}Ru o dávce 35-40 Gy pomocí normofrakcionace.

Pokud je nádor větší a zasahuje do optického disku či makuly, je aplikována radioterapie. Problémem je opět věk pacientů, vzhledem k tomu, že těmito pacienty jsou většinou ty nejmenší děti. Radioterapie proto není nejvhodnějším typem léčby. Často totiž po ozáření vznikají sekundární malignity, z čehož je nejčastější osteosarkom.

Využívá se technika jednoho přímého laterálního pole, či dvou šikmých polí. Dávky jsou v rozmezích 40-50 Gy 5krát 1,8-2 Gy/týden. Ozáření kraniospinální osy se používá při trilaterální retinoblastomu nebo pokud je diseminace v likvorových cestách.

Obr. 2: Leukokorie u retinoblastomu oka [11]

3.3 Neuroblastom

Až 10 % dětských nádorů jsou neuroblastomy. Postiženy jsou spíše mladší děti, z 80 % to jsou děti do 4 let věku, přičemž do 1 roku věku dítěte je nejčastějším extrakraniálním solidním nádorem. Neuroblastom pochází z buněk sympatiku, kterých charakteristikou je spontánní regredovatelnost a skutečnost, že se z nich mohou stát ganglioneurony. Nádor se pomocí paraneoplastických syndromů (syndromy mimo lokalizaci nádoru), které se nejčastěji projevují v nadledvinách a sympatických paraspinálních gangliích lokalizovaných v krku, v břichu či v pánvi. Pro prognózu neuroblastomu není důležité jenom jeho stadium, ale hlavně onkogen N-myc, pokud tento onkogen amplifikuje je prognóza neuroblastomu horší. Nádor lze diagnostikovat i v moči, díky jeho endokrinologické aktivitě, kdy produkuje katecholaminy. Nejčastější první příznak je bolest břicha s hmatatelnou rezistencí, pokud je nádor v pánvi, pacient má poruchu vyprazdňování střev. Tyto první příznaky obvykle vyvolávají až metastázy. Klasifikaci neuroblastomů vidíme v tabulce 5.

Tab. 5: Klasifikace neuroblastomů (INSS) [4]

Klasifikace neuroblastomů (INSS)	
Stadium 1	Lokalizovaný nádor, kompletně resekovaný, ipsilaterální lymfatické uzliny negativní
Stadium 2A	Lokalizovaný nádor neradikálně resekovaný, uzliny negativní
Stadium 2B	Lokalizovaný nádor s/bez kompletní resekce, uzliny pozitvní
Stadium 3	Neresekovaný nádor rostoucí přes střední čáru ± postižení uzlin nebo unilaterálním postižením uzlin nebo středový nádor s bilaterálním šířením (inoperabilní) ± postižení uzlin
Stadium 4	Jakýkoli primární nádor s diseminací do vzdálených lymfatických uzlin, kostí, kostní dřeně, jater, kůže či jiných orgánů
Stadium 4S	Lokalizovaný primární nádor st. 1, 2A, 2B s diseminací do jater, kůže a/nebo kostní dřeně dětí< 1 rok

Pokud je dítě postiženo neuroblastomem 4S stadia má většinou velmi dobrou prognózu. Tyto děti mají metastázy hlavně v játrech, ale také v kostní dřeni a kůži, a proto se jim říká „borůvkové“ děti.

Neuroblastom standardního rizika není obvykle léčen pomocí radioterapie. Léčba radioterapií se aplikuje pouze, pokud je nádor inoperabilní, má paraspinální lokalizaci nebo když po primární resekci zbylo makroskopické reziduum. Indikuje se dávka 21-24 Gy 5krát 1,5 Gy/týden. Pokud je dítě postiženo neuroblastomem ve stadiu 4S a jsou postihnutá játra, tak se září oblast jater 4,5 Gy 1,5 Gy/frakce/den.

U neuroblastomů vysokého rizika, mezi které se řadí stadium IV. a stadia II. a III., u kterých je amplifikace onkogenu N-myc, není prognóza dobrá. Jsou druhým nejčastějším důvodem smrti u dětí do 5 let (první jsou úrazy). Léčba je pomocí chemoterapie a radioterapie. Cílový objem je určen primárním nádorem v rozsahu před chirurgickým zákrokem s lemem 2 cm, dávka 21 Gy 5krát 1,5 Gy/týden (ESIOP) nebo 24 Gy/5krát 1,5 Gy/2krát denně (POG). Limity pro rizikové orgány jsou následující: solitární ledvina 12 Gy, jeden lalok 21 Gy, více než 2/3 objemu plic dávka < 15 Gy, gonády < 5 Gy; je doporučeno symetricky ozářit celý objem páteřních obratlů [4].

3.4 Ewingův sarkom

Je to kostní nádor vycházející z diafýz dlouhých kostí a má objemnou extraosální osu. Řadí se mezi PNET nádory. Původ tohoto nádoru není známý, ale vědci spekulují nad tím, že pochází z buněk parasympatiku. Častější výskyt je u adolescentů, ale objevuje se i u dětí mladších 10 let a to z 30 %. Častěji onemocní chlapci, a to v poměru 1,5:1. Nejčastěji postihuje osový skelet a horní končetiny. Ewingův sarkom je vysoce chemosenzitivní a radiosenzitivní, navíc je u něj vysoké riziko metasta-

zování pomocí krve (plíce). Mezi jeho nejčastější příznaky patří bolest a zduření v místě lokalizace s horečkami. K tomu, aby lékař mohl diagnostikovat Ewingův sarkom, nepotřebuje pouze RTG snímek a MR, potřebuje také scintigrafii skeletu a trepanobiopsii. Typická je pro Ewingův sarkom reciproká translokace mezi chromosomy 11 (gen FLI1) a 22 (gen EWS), t(11;22)(q24;q12) je přítomna v 85-95 % případů[1].

U této malignity není radioterapie pouze pooperační, ale může být indikována i předoperačně. V některých případech je jediným typem léčby, kdy se využívá jako radikální lokální léčba anebo paliativní léčba. PTV se plánuje s bezpečnostním lemem 2 cm, v případech umístění nádoru v končetinách, kde nejsou kritické orgány, je bezpečnostním lem 3-5 cm od okrajů nádoru. Pokud pacient trpí metastázemi plic je indikována paliativní léčba na oblast plic o celkové dávce 15-18 Gy (záleží na věku dítěte). U kostních metastáz je dávka 40-45 Gy a u mozkových 30 Gy.

3.5 Osteosarkom

Osteosarkom (OSA) je maligní mezenchymální nádor charakteristický patognomonickou produkcí osteoidu [1]. Nejčastěji vyrůstá ze skeletu. Incidence je 1:1 000 000 u dětí do 20 let. Ze všech kostních malignit dětského věku, zastupuje osteosarkom 60 % a Ewingův sarkom zbylých 40 %. Vědci zastávají teorie, že vzájemně závisí na růstovém faktoru a vzniku osteosarkomu. Tato teorie je založena na podkladech, podle kterých jsou děti trpící osteosarkomem vyšší než zdravé děti. Toto onemocnění postihuje spíše chlapce a to v poměru 1,6:1 a zároveň nepostihuje děti do 6 let věku. Vzniká v metafýzách dlouhých kostí jako je femur, tibia, humerus a dále se šíří pomocí kostní dřeně a metastazuje do plic i skeletu. U pacientů s retinoblastom je až 500krát větší riziko, že onemocní osteosarkomem mimo místo ozáření, ale až 2000krát vyšší v místě ozáření, díky mutaci genu Rb1. mezi hlavní příznaky patří například pozátěžová bolest v místě nádoru, přičemž je diagnostikována patologická fraktura. Pro diagnózu je opět potřeba kromě RTG snímku, na kterém jsou viditelné osifikační změny, magnetická rezonance a scintigrafie skeletu.

Pro dosažení remise v léčbě je nutná nejen resekce, ale i chemoterapie. V 6 % případů je nutná i amputace postižené končetiny. Radioterapie se obvykle nevyužívá, jelikož osteosarkom je vysoce radiorezistentní. Avšak při marginálních resekcích se využívá paliativní radioterapie pro zmírnění bolestí a zpomalení šíření nemoci.

3.6 Sarkomy měkkých tkání

Nejčastější sarkomy měkkých tkání jsou rhabdomyosarkomy (60 % – 70 %), dále to jsou fibrosarkomy, synoviální sarkomy, maligní mezenchymální nádory z nervových pochev, hemangiopericytomy a nediferencované sarkomy. Pro dětský věk jsou typické rhabdomyosarkomy, nediferenciované sarkomy a synovialosarkom. Na vzniku některých sarkomů se podílí delece antionkogenu p53 na 17. chromozomu s následnou inhibicí apoptózy a vznikem agresivního nádorového onemocnění [2]. Rhabdomyosarkom se nejčastěji vyskytuje v oblasti hlavy a krku a velmi často metastazuje do plic a lymfatických uzlin. Díky velmi invazivnímu růstu je většinou zahájena léčba až ve 3. klinickém stadiu onemocnění. Histologicky se dělí na embryonální a alveolární rhabdomyosarkomy. Pokud pacient onemocní embryonálním tepem, má mnohem příznivější prognózu než pacient trpící alveolárním typem.

Jak jsem již psala, výhodou dětských nádorů je, že jsou mnohem více radiosenzitivní, než malignity dospělých. Toto platí i u sarkomů měkkých tkání, kdy tyto nádory v dětství jsou radiosenzitivní, zatímco u dospělých jsou velmi radiorezistentní. Pomocí kombinace cytostatik a menších dávek radioterapie jsou lékaři schopni vyléčit sarkom bez využití chirurgického zákroku. Radioterapie se indikuje hlavně u těžších typů sarkomů. Pokud má nádor příznivou biologii, aplikuje se radioterapie, pouze jen když nebyl chirurgický výkon radikální. Ozařují se všechny oblasti metastáz. Dávka je 45Gy/5krát 1,8Gy/týden a ještě se dozařuje reziduum tumoru v dávce 5-9 Gy. PTV se plánuje na oblast tumoru a bezpečnostní lem 2 cm.

Dále se využívá léčba pomocí brachyterapie, a to přesněji techniky muláží a intersticiální aplikace. Brachyterapie se využívá u rhabdomyosarkomů genitouretárního traktu a lze ji využít i u hlavy a krku v případě postižení paranazálních dutin.

3.7 Nefroblastom – Wilmsův nádor (WN)

Nefroblastom je embryonální nádor ledvin, který se vyskytuje jak unilaterálně, tak bilaterálně. U bilaterálního typu se většinou podílí genetické předpoklady. Incidence WN je 1:10 000, což znamená, že je to velmi častý nádor dětského věku, u nádorů ledvin je dokonce nejčastější. Nefroblastom se častěji vyskytuje u děvčat než u chlapců. Nefroblastomy vysokého rizika jsou anaplastické formy, rhabdoidní nádory ledvin a světlobuněčné sarkomy. Onemocnění postihuje hlavně velmi malé děti (2. - 3. rok

života). Jeho růst je velmi rychlý a velmi rychle metastazuje, je velmi radiosenzitivní a chemosenzitivní. Incidence tohoto nádoru není geograficky závislá (vyskytuje se všude na světě ve stejném poměru). Charakteristické pro tento nádor jsou i sdružené vrozené anomálie, nejčastěji se jedná o aniridie (chybění duhovky). Mezi další vrozené vady sdružené s WN patří malformace urogenitálního ústrojí, růstové excesy. Často se řadí mezi vrozené vady i Beckithův syndrom a Drashův syndrom, proto pokud se narodí dítě s takovými vadami, musí být do 6 let věku onkologicky sledováno. Léčba nefroblastomu je vysoce účinná a za poslední dobu se vyvinula do takové míry, že by se dalo říci, že je nejúčinnější s nejlepším přežitím pacientů. Staging nefroblastumu vidíme v tabulce 6.

Prvním typem léčby je chemoterapie, která má za úkol nádor zmenšit, a tím usnadnit operaci. Poté je pacient indikován k operaci. Radioterapie má svůj úkol v léčbě WN pouze pokud nádor perforoval nebo jsou postiženy paraaortální uzliny, případně pokud není nádor histologicky příznivý. Při II. stadiu se ozařuje objem nádoru s bezpečnostním lemem 2 cm s dávkou 20-25 Gy normofrakcionací. U stadia III. se ozařuje podle rozsahu ruptury nádorového pouzdra stupně implantačních metastáz v retroperitoneu. Pro ozáření se používají dva postupy: při prvním typu ozáření u nádorů malého rizika se ozáří celá dutina břišní dávkou 12-20 Gy, pokud je nádor s vysokým rizikem, tak je dávka 20-30 Gy. Druhým typem je ozáření poloviny břišní dutiny a cílené doozáření. Dávky se výrazně neliší.

Tab. 6: Staging nefroblastomu (dle americké National Wilms´Tumor Study) [2]

Stadium I	Nádor ohraničený na ledvinu, kompletně resekabilní (nepunktovaný, neperforovaný, bez infiltrace pouzdra ledviny
Stadium II	Nádor šířící se extrarenálně, kompletně resekabilní (bez mikroskopického rezidua) (patří sem i trombóza v. renalis a invaze do močovodu)
Stadium III	Nádor šířící se extrarenálně s reziduem nádorové tkáně po operaci (biopsie, ruptura pouzdra, metastázy na peritoneu, infiltrace uzlin za uzlinami lokoregionlními, neúplná extrirpace – vč. Uzlin)
Stadium IV	Hematogenní metastázy (plíce, játra, kosti, mozek)
Stadium V	Bilaterální nádory

4 Nádory adolescentů a mladých dospělých

Tuto kapitolu vkládám, jelikož problematika adolescentních pacientů v onkologii je stále aktuálnější. Podle nejnovějších výzkumů jsou adolescenti rok od roku náchylnější ke vzniku nádorového onemocnění. Přitom častěji onemocní 20-24letí než 15-19letí. U malignit tohoto věku si lékaři nejsou často jistí tím, na jaké pracoviště pacienta odkázat, zda na dětské, či na dospělé. Pokud je pacient poslán na dospělé onkologické pracoviště, často tam nemají lékaři zkušenosti a nevědí, jak pacienta adolescentního věku léčit a jakou metodu použít.

Problémem také je, že u dospívajících lékaři nedosáhli takového pokroku v léčbě a přežívání, jako u dospělých a dětí. Název tohoto problému je „ AYA gap“ (Adolescents and Young Adults gap). Mezi hlavní důvody proč jev AYA gap existuje, je nejspíše rozdíl v biologii nádorů u dospělých a adolescentů a dětí. Mezi nejčastější nádory, jimiž se AYA zabývá, jsou leukemie, lymfomy, sarkomy, karcinomy ledvin atd.

Typy nádorů pro tuto skupinu se velmi liší od ostatních. Typické karcinomy pro dospělý věk se u adolescentů vyskytují cca ve 12-20 %. Embryonální typy nádorů (typicky dětské) jsou vzácností. Mezi nejčastější typy nádorů u adolescentů patří leukémie a lymfomy (40-50%), Hodgkinův lymfom (20%), germinální nádory varlat a ovarií (14-15%), nádory CNS (10%), sarkomy kostí a non-Hodgkinův lymfom. V ČR mezi nejčastější nádory adolescentů patří nádory varlat, Hodgkinův lymfom, maligní melanom a nádory CNS.

4.1 Biologie

Oproti nádorům dospělých pacientů jsou nádory adolescentů mnohem agresivnější, čili rozdíly jsou podobné jako u dětí, avšak u adolescentů je nádor agresivní díky růstovému spurtu, který je velmi výrazný během dospívání. Biologie nádorů adolescentů a mladých dospělých je rozdílnější než u dětí a dospělých, ale histopatologie je stejná. Dále záleží na vývinu pacienta, na tom jaké změny u něj nastaly (hormonální změny, objemová distribuce tukové tkáně).

Pacienty ve věku od 15 do 24 let rozdělujeme do tří skupin:

1) Pacienti s pediatrickým nádorem (neuroblastom, Wilmsův nádor, meduloblastom);
2) Pacienti s nádorem, jenž se může vyskytovat jak u dětí, tak u dospělých (sarkomy, leukemie, lymfomy);
3) Pacienti s nádorem typickým pro dospělý věk (karcinom).

4.2 Léčba

Mezi hlavní rozdíly mezi léčbou dětského onkologa a dospělého onkologa je, že zatímco onkolog pro dospělé pacienty již mnohdy volí paliativní typ léčby, tak pediatrický onkolog se vždy pokouší najít nějaké kurativní cesty léčby. Například Boissel uvádí u akutní lymfoblastické leukémie 5leté přežívání při léčení na pediatrii až 78 %, zatímco pomocí dospělého protokolu pouze 45 %. Většinou se využívají protokoly pro dospělé, ale vše záleží na věku a vyspělosti pacienta spolu s klinickým stadiem nemoci. Například 14letého pacienta, jež je spíše dítětem než dospělým, budou lékaři léčit pomocí dětských protokolů, zatímco 17letého pacienta spíše podle dospělých protokolů. V případě karcinomů, které nejsou obvykle léčeny na dětské onkologii, se využívá dospělých protokolů se snížením dávky.

4.3 Incidence a etiologie

Rozdíl mezi incidencí u jednotlivých pohlaví je rozeznatelný až v případě určitého konkrétního nádorového onemocnění. Nejdůležitějším faktorem je věk, jelikož ve věkové skupině 20-24 let je výskyt nádorů u mužské populace až o 20% vyšší. V ČR představuje populace adolescentů (15-24) cca 13 % z celkové populace. Ročně je diagnostikován maligní tumor u cca 300-350 mladých lidí. Problémem je, že u nás neexistuje žádné pracoviště, kde by se lékaři zabývali léčbou právě této věkové skupiny. Jsou zde pouze dvě pracoviště pro pediatrickou onkologii a to FN Motol a FN Brno.

Jelikož incidence nádorové postižení roste exponenciálně s věkem, jsou adolescenti náchylnější skupinou pacientů než děti. Dle vědeckých výzkumů teenageři onemocní nádorem až dvakrát častěji oproti dětem.

5 Nejčastější nádory adolescentů a mladých dospělých léčených na radioterapii

5.1 Nádory CNS

Nádory CNS u adolescentů se výrazně neliší od dětských nádorů, snad jen incidence je menší. Zatímco u dětí představují 20 % malignit, tak u adolescentů je to pouze 10 % ze všech malignit. Lékaři u adolescentů chtějí dosáhnout stejných výsledků jako u dětí, tj. dosáhnout remise onemocnění a vyléčit pacienta za podmínky co nejmenší pozdní toxicity. U CNS nádorů je hlavní otázkou, zda bude pacient léčen na dětské či dospělé onkologii., V Evropě je totiž u CNS nádorů přijato dítě do 14 let věku, zatímco ve Spojených Státech Amerických je pacient na pediatrii přijat až do věku 21 let. Toto rozhodnutí je pro pacienta velmi důležité, jelikož mnohdy 15letému pacientovi, který je více dítětem než dospělým, léčba na dospělém onkologickém pracovišti může spíše uškodit.

U pediatrických tumorů je mírná převaha ve výskytu u chlapců a to v poměru 1,2:1. U této věkové skupiny je také menší výskyt ependymomů, embryonálních nádorů a meduloblastomů.

Rozdíl mezi dětskými nádory a nádory adolescentů je v klinických příznacích. Zatímco dětští pacienti mají první příznaky nespecifické, tak nádory adolescentů jsou ohledně příznaků více podobné nádorům dospělého věku. Na rozdíl od dětí není tak častý syndrom intrakraniální hypertenze, ale příznaky jsou ložiskové. Častým příznakem je změna chování nebo prospěchu ve škole. Germinální tumory a kraniofaryngeom se projevují například endokrinologicky.

5.2 Embryonální nádory

Embryonální nádory (EN) jsou nejčastější malignitou CNS a nejčastěji se diagnostikují do 15tého roku života. Mezi EN se řadí meduloblastom, ependymoblastom, meduloepiteliom a atypický teratoidní/rhabdoidní nádor.

Meduloblastom je nejčastějším nádorem CNS u dětí. Z klinických studií vyšlo najevo, že pacienti v onkologických centrech jsou většinou starší 10 let. Tento nádor

je biologicky velmi agresivní a často se šíří v CNS pomocí tvorby leptomenigeálních metastáz (onemocnění postihující kompletní nervovou osu). Existují i případy, kdy existuje extraneurální postižení a nádory jsou často již v konečné fázi progrese. Nejkvalitnější formou léčby je adjuvantní chemoterapie, kdy se ozařuje i kraniospinální osa v dávce 36 Gy. Problém v léčbě představuje skutečnost, že zatímco u dětí jsou výsledky této léčby kvalitní, tak u dospělých jsou často nedostačující, proto je pro lékaře mnohdy těžké léčit dospívajícího pacienta. V léčbě meduloblastomu záleží na věku pacienta, pokud je mladší 19 let, má lepší prognózu než mladý dospělý ve věku 20-24 let. Dle kanadských autorů, kteří věnovali svůj výzkum adolescentům ve věku 10-20 s diagnózou meduloblastomu léčených od roku 1986 až do roku 2003, mají výsledky vyšší neurologickou a hematologickou toxicitu po adjuvantní chemoterapii, než u dětí do 10 ti let. Podle klinických zkušeností pracovišť a jejich výsledků v léčbě meduloblastomu, je vhodnější léčit adolescentní pacienty na dětských onkologických centrech, kde berou větší důraz jak na pozdní toxicitu, tak na psycho-sociální stránku pacienta.

Jako příklad léčby meduloblastomu u adolescenta uvádím 17letou dívku. Tato dívka byla léčena nejprve na neurochirurgii a poté na chemoterapii. Po absolvování chirurgie a chemoterapie se dívka léčila na radioterapeutickém pracovišti, kde byla aplikována adjuvantní radioterapie s dávkami 36 Gy na kraniospinální osu, 54 Gy na oblast zadní jámy lební a reziduum nádoru bylo dozářeno do 60 Gy. Dívka je nyní v pořádku a již déle než 5 let od diagnózy, dostudovala střední školu a začala studovat pedagogickou vysokou školu. Následky tohoto onemocnění se u ní projevují v nedoslýchavosti a má pomalejší psychomotorické tempo.

5.3 Gliomy nízkého stupně malignity

Bohužel neexistuje dostatečné množství studií těchto nádorů u adolescentů, a proto nelze definovat incidenci těchto malignit jako u dětských pacientů. Těmito nádory jsou nejčastěji postiženi starší děti a dospívající, kdy se tyto nádory lokalizují hlavně v optické dráze a hypotalamu. Léčba u dětí je praktikována pomocí chemoterapie, jelikož lékaři berou ohled na pozdní toxicitu při radioterapii, zatímco léčba u dospělých je chirurgická resekce následovaná radioterapií. Léčba u adolescentů se tedy odvíjí hlavně od věku pacienta, mladí dospělí jsou léčeni pomocí radioterapie, adolescenti (14-19let) jsou léčeni dle dětských protokolů (pomocí chemoterapie).

5.4 Gliomy vysokého stupně malignity

Nejčastěji jsou to nádory z astrocytárních buněk, méně z oligodendrogliálních buněk se špatnou prognózou. Podle histologie jsou to malignity III. (anaplastický astrocytom, oligodendrogliom) nebo IV. stupně (glioblastoma multiforme). Pro dospělé pacienty je nejvhodnější léčbou paliativní lokální radioterapie a u dětí chirurgická resekce s možností adjuvantní chemoterapie po radioterapeutické léčbě.

Z biologického hlediska se gliomy vysokého stupně malignity liší u dětí a adolescentů. Rozdíl je v genetickém materiálu a jeho chromozomech, kdy studie ukázaly, že adolescenti ve věku 10-18 let mají zvýšenou expresi p53 v nádoru téměř u 40 % pacientů. Léčba u adolescentů je lepší pomocí agresivnějšího léčebného přístupu.

5.5 Ependymom

Tyto nádory vyrůstají z buněk v mozkových komorách a centrálního kanálu míchy a jsou třetím nejčastějším nádorem CNS u adolescentů. Nejčastěji se objevují intrakraniálně, nejvíce infratentoriálně. Důležité pro prognózu těchto nádorů jsou věk, rozsah resekce, lokalizace a histologický typ (grade I., grade II., grade III.). Věk je důležitý, protože děti mají horší celkové přežití než dospělí, proto mladí dospělí mívají často lepší prognózu než adolescenti.

Základem léčby je radikální chirurgická resekce po adjuvantní terapii. Pro léčbu adolescentů je opět lepší dětská onkologie, jelikož biologie nádoru u adolescentů je jiná než u dospělých, větší podobu prokazuje s dětským ependymomem.

5.6 Nádory ze zárodečných buněk

Tyto malignity se nejčastěji objevují u adolescentů a jejich medián vyskytu je mezi 12-15 lety. U germinomů je nejlepší volbou léčby samostatná radioterapie, zatímco u non-germinomů je výhodnější léčbou chemoterapie s následující radioterapií. Při germinomech je 5leté přežití vyšší než u non-germinomů s rozdílem 20%. Tyto nádory jsou často provázeny endokrinologickými morbiditami a lékaři musí neustále sledovat psychologickou stránku pacienta.

5.7 Kraniofaryngeomy

Histologicky je to benigní nádor bez tvoření metastáz, který se lokalizuje v selární a supraselární oblasti s častými kalcifikacemi. Léčba kraniofaryngeomu často ani neprobíhá na onkologickém pracovišti, jelikož základní léčbou je totální resekce, po níž není potřeba následné léčby na radioterapii či chemoterapii. Problémem u radiální resekce je, že dochází k vysoké morbiditě, proto spousta lékařů zastává názor limitované resekce s následnou fokální radioterapií.

Při léčbě lokální recidivy se využívá radioterapie, a to hlavně stereotaktické techniky s dávkami 50-55 Gy. Pokud pacient trpí monocystickým tumorem, tak léčba může probíhat i použitím intrakvaitární radioterapie pomocí P_{32} nebo Y_{90}.

5.8 Gliomy mozkového kmene

Tyto nádory jsou nejčastěji difúzní gliomy pontu, jež mají charakteristický obraz infiltrativní léze na MR se špatnou prognózou a mediánem přežití pouze 1 rok. V léčbě se využívá radioterapie, ale i přes tuto léčbu nastává relaps onemocnění. Adolescenti mají stejný průběh nemoci jako u dětí a proto se těmto nádorům musí věnovat pozornost (medián přežití u dospělých je až 7 let a mají lepší prognózu než děti). Léčba adolescentů musí probíhat na pediatrické onkologii, a to nejlépe na speciální, kde se zaměřují a již mají zkušenosti s těmito malignitami.

5.9 Nefroblastom

U adolescentů je tento nádor velmi vzácný a tvoří jenom 2 % ze všech nádorů. U adolescentů se tento nádor nazývá adultní Wilmsův nádor a to od 15 let věku. Medián výskytu je 17 let. Příznaky jsou nespecifické na rozdíl od dětských příznaků, mezi nejčastější příznaky patří bolest břicha, slabost, nechutenství, ztráta hmotnosti a pokles výkonnosti. Vzhledem k těmto nespecifickým příznakům, kdy není mnohdy hmatná masa, je nádor diagnostikován již v pozdním stadiu s četnými metastázemi. Adultní Wilmsův nádor je charakterizován agresivním klinickým chováním a klinickým stadiem. U tohoto nádoru je horní hranice pro léčení pomocí dětských protokolů posunuta do věku 31 let. Léčba probíhá stejně jako u dětských pacientů.

5.10 Adenokarcinom ledviny

Zatímco u dětských pacientů je vzácným nádorem, tak u dospělých je nejčastější zhoubnou malignitou ledvin. Častěji jsou postiženi muži než ženy, a to až dvakrát častěji. Medián výskytu pro adolescenty se pohybuje kolem 17 let stejně jako u adultního Wilmsova nádoru. Typ pediatrického nádoru, jež mívají adolescenti a mladí dospělí se odlišuje jak biologicky, tak patologicky od dospělého typu.

Dle histologie se rozděluj na: karcinom z jasných buněk, papilární karcinom a karcinom ze sběrných kanálků. Pro karcinom vyskytující se u adolescentů je typická translokace t(X; 17)(p11.2;q25) a t(X; 1)(p11.2;q21). U adolescentního typu převládá karcinom z papilárních buněk vysokého stupně malignity.

Riziko vzniku tohoto nádoru zvyšuje kouření a obezita. Zároveň se adenokarcinom ledvin u dospívajících zařazuje mezi sekundární malignity dík předešlé chemoterapii v dětství. Nejčastějším příznakem bývá hmatná masa a na RTG snímku jsou viditelné kalcifikace. Tato malignita nejčastěji metastazuje do plic, kostí, mozku, uzlin a nadledvin.

Léčba adenokarcinomu probíhá dle jeho klinického stadia, protokoly jsou stejné u dětí, adolescentů i dospělých. Při klinickém stadiu I. a II. je základní léčbou radikální transperitoneální nefrektomie. Pokud není nádor vhodný k této radikální léčbě, pacienti podstupují lymfadenektomii a radioterapii. Při klinickém stadiu II. je opět základem nefrektomie a lymfadenektomie, mnohdy je však vhodné nádor před nefrektomií ozářit. Léčba IV. stadia je již komplikovanější, probíhá paliativně a to i radioterapie. V tabulce 7 vidíme pětileté přežití dle klinického stadia.

Tab. 7: Přežití dle klinického stadia u adenokarcinomu ledvin [13]

Klinické stadium	Pětileté přežití v %
I	95
II	88
III	59
IV	20

5.11 Karcinom prsu v adolescenci

V adolescenci je tento nádor sice velmi vzácný, u chlapců se dokonce nevyskytuje, ale u dospívajících dívek je mnohem nebezpečnější a agresivnější než u dospělých žen. Problémem u této věkové skupiny je, že adolescentní dívky nechodí na pravidelné pro-

hlídky prsu k lékaři, čímž je nádor obvykle diagnostikován až v pozdním stadiu. Histologicky je nejčastějším typem invazivní duktální karcinom s lymfangioinvazí a vysokým grade. Hormonální receptory jsou u tohoto nádoru většinou negativní. Jelikož se tento nádor neřadí do mezinárodní klasifikace dětských nádorů, zařazuje se do jiných nespecifikovaných karcinomů a jiných epitelových neoplazií v kapitole XI (f), jeho kód pro diagnózu je však stejný jako u dospělých (C50.0-C50.9). Statisticky vyšlo najevo, že ženy pod 35 let s onemocněním karcinomu prsu, mají nižší pětileté přežití a nádor je agresivnější.

Incidence karcinomu prsu u mladých dívek je nízká, pouze u Afroameričanek je vyšší. Tato malignita je i přes svou nízkou incidenci nejčastějším zhoubným nádorem mladých dívek ve světě a u adolescentů tvoří 5-7% ze všech nádorů tohoto věku. V adolescentní věku 15-24 let je v České republice ročně diagnostikováno 15-35 případů.

Pro vznik karcinomu prsu je nejzásadnější mutace genu BRCA 1 a BRCA 2. Pokud pacientka trpí touto mutací, je pravděpodobnost vzniku karcinomu prsu až 90 %. Ke vzniku přispívá také dřívější radioterapie hrudníku, či zvýšená hladina enzymů a hormonů, zásadní je i obezita.

U této malignity jsou výrazné rasové rozdíly, jelikož nejčastěji a nejčasněji onemocní karcinomem prsu Afroameričanky, zatímco nejméně trpí touto malignitou ženy asijského nebo hispánského původu.

K terapii první volby patří chirurgický výkon. Lékaři se u mladých pacientek snaží co nejvíce o prs šetřící výkon, a to nejen z estetických důvodů, ale i z důvodu budoucí fertility dívky. Radioterapie se aplikuje vždy, když pacientka podstoupí prs šetřící výkon. Indikuje se adjuvantní elektronová radioterapie s dávkou 50 Gy a boost protokolem.

5.12 Nazofaryngeální karcinom

Nazofaryngeální karcinom se řadí mezi vzácné malignity u adolescentů a mladých dospělých. Od Nazofaryngeálního karcinomu dospělých osob se odlišuje histopatologicky, epidemiologicky a má i jinou klinickou charakteristiku. U této malignity hraje roli i původ pacienta, nejčastěji tímto nádorem onemocní muži v jihovýchodní Asii (v jižních částech Číny je 3. nejčastější malignitou), zároveň je tento nádor spojován i s infekcí EBV (virus Epstein-Barrové). Existují pozorování, kdy dieta s vyšším obsa-

hem sušených solených ryb může vzhledem k obsahu karcinogenních nitrosaminů zvýšit riziko vzniku NPC (nazofaryngeální karcinom) v dětství.[13] Častěji jsou postiženi chlapci a to v poměru 2:1, medián výskytu této malignity u adolescentů je 13 let. Výhodou této malignity je, že jeho prognóza je dobrá i při pokročilém stadiu onemocnění, což znamená, že je vyléčitelný i ve stadiích, kdy se u jiných malignit aplikuje již pouze paliativní typ léčby.

Příznaky často zpočátku úplně chybí, pokud nazofaryngeální karcinom nějaké příznaky má, jsou lehce zaměnitelné s infekcích horních dýchacích cest, jako je například nosní obstrukce, či rinorea. Pokud nádor metastazuje, tak nejčastěji do kostí, plic, či jater.

Léčba nazofaryngeálního karcinomu, by měla být vždy kurabilní u dětí i adolescentů. Léčba probíhá hlavně pomocí aplikace vysoko dávkované fotonové radioterapie pomocí indikované na nosohltan a postižené lymfatické uzliny. Často se využívají léčebné protokoly pro dospělé, pouze u výjimečných případů se aplikují menší dávky záření. Dávky jsou v rozmezí 50-60 Gy dle věku a vyspělosti pacienta. K léčbě se používá technika laterálního pole, a pokud je poškozen etmoideální sinus či orbita, využívá se 3D radioterapie (IMRT).

5.13 Sarkomy měkkých tkání

Sarkomy měkkých tkání (STS) vyrůstají z mezenchymálních buněk, jež se obvykle diferencují ve svalovou a vazivovou tkáň, chrupavku, kost nebo i vazivovou tkáň. Tyto malignity se u adolescentů a mladých dospělých liší od ostatních věkových skupin. Rozdíly jsou patrné jak v incidenci, tak specifickým zastoupením jednotlivých histologických podtypů a klasifikací. Díky těmto rozdílům dochází u adolescentů s onemocněním této malignity k vysoké mortalitě. Nejčastějším typem STS u adolescentů je non-rabdomyomatózní sarkom, který tvoří až 75% STS u adolescentů a mladých dospělých. V tabulce 9 vidíme rozdíly sarkomů měkkých tkání podle věku.

Léčba STS u adolescentů je stále neuzavřenou otázkou. Léčba se musí odvíjet od typu sarkomu, ale zároveň i podle zkušeností pracoviště a věku pacienta. Radioterapie je aplikována většinou pooperačně, avšak ne u každého typu STS. Nejčastěji jsou na radioterapii léčeni pacienti s rabdomyosarkomem a non-rabdomyomatózním sarkomem.

Jako příklad léčby alveolárního rhabdomyosarkomu uvádím 16letého chlapce, jenž si sám nahmatal nebolestivé zduření v oblasti třísla – měl postiženy tříselné uzliny, kostní dřeň a vnitřní ilické tepny. Pacient byl nejprve léčen pomocí chemoterapie, kterou byla dosažena kompletní remise, a nebyl tedy dále indikován k operaci. Pokračoval však ve svém léčebném protokolu na radioterapii, kde mu byla ozařována oblast primárního nádoru do celkové dávky 50,4 Gy. Terapie musela být přerušena na 10 dní z důvodů nežádoucích akutních účinků. I přes původní kompletní remisi pacient umírá 11 měsíců od diagnózy kvůli vícečetným mozkovým metastázím.

Tab. 8: Rozdíly STS dle věku [13]

		Děti < 15 let	**AYA (15-25 let)**	**Dospělí**
Incidence		**5-8 (%)**	**8-10 (%)**	**2-3 (%)**
Histologický typ	RMS	60	25	10
	Synoviální sarkom	3	16	8
	MFH	1	5	18
	ASPS	2	4	1
	liposarkom	1	5	25
	PNET	10	45	20
Lokalizace	Trup	25	40	38
	Končetiny	17	45	50
	Hlava a krk	35	5	10
	Urogenitální	23	10	2
Rozsah nemoci	Lokalizovaná	85	45	65
	Pokročilá – mts	15	55	35
Přežívání	OS 5 let	70	45	30

6 Protonová léčba

6.1 Historie

Prvním, kdo navrhl využití protonů v léčbě karcinomů, byl Americký fyzik Robert R. Wilson v roce 1946, kdy poznamenal, že fyzikální vlastnosti protonů by mohly být mnohem užitečnější v radioterapeutické léčbě než dosavadní využívané techniky. Ale až vědci z Lawrence Berkeley Laboratory v Kalifornii tuto myšlenku aplikovali. Svou první studii publikovali v roce 1952, kdy sledovali biologické účinky protonového záření na myších, poté byl v roce 1954 ozářen první pacient. První léčení pacienti touto léčbou měli metastatické onemocnění hrudníku, kdy jim byla ozářena hypofýza pro potlačení hormonů. U těchto pacientů však ještě nebylo využito principu a znalostí Braggovy křivky. V roce 1957 v institutu Gustava Wernera ve Švédsku byl léčen první pacient s využitím principu Braggovy křivky a to s diagnózou intrakraniální léze a s použitím cyklotronu o energii 185 MeV.

6.2 Princip protonové terapie

Pro protonovou terapii se používají protony vodíku, které jsou rozštěpeny v elektromagnetickém poli. Důvodem proč používáme právě protony, je jejich vyšší specifická hmotnost než u elektronů. Protony se urychlují pomocí cyklotronu nebo synchrocyklotronu, kdy při výstupu dosahují téměř poloviny rychlosti světla. Při této rychlosti dosahují energie až 230 MeV, při níž je možné léčit malignity až v hloubce 30 cm. Po urychlení jsou protony pomocí magnetického pole usměrněny v úzký paprsek, který se pomocí Beam Transport Systému přepravuje do jednotlivých ozařoven. V tomto transportním systému prochází protonový svazek skrz systém modulace energie svazku (Energy Selection Systém). Po odklonění do jednotlivých ozařoven je vháněn do jednotlivých trysek, ze kterých je přímo ozářen nádor pacienta, který je ve své osobní ozařovací poloze na pohyblivém robotickém ozařovacím stole. Biologický princip je založen na existenci Braggova peaku, tj. na skutečnosti, že protony při svém doletu do předem určené nádorové masy uvolní svou energii v předem stanovené hloubce. Po předání většiny jejich energie (70-80%) dojde k následné ionizaci a tím poškození DNA zasažené buňky. Abychom však dosáhli toho, že se buňka nebude dále dělit, či přímo její smrti, musí být vícečetně ozářena. Tento biologický princip oza-

řování nádorových tkání je nazýván frakcionace. Typ frakcionace je aplikován podle druhu nádoru a jeho klasifikace. Například v jedné z kazuistik v mé práci je při léčbě retinoblastomu aplikováno 23 frakcí (1 frakce je jedno ozáření) po 2 Gy.

6.2.1 Cyklotron

Vzhledem k tomu, že cyklotron je vysokofrekvenční urychlovač nabitých částic, nemůže urychlovat částice bez náboje (např. neutrony). V protonovém centru v Praze je používán Cyklotron Proteus 235 od firmy IBA. K jeho základním částem patří polokruhovité duté elektrody (jinak nazývané duanty), zdroj napětí o vysoké frekvenci a velmi silný elektromagnet. Proteus 235 je izochronní cyklotron urychlující protony na energii 70 až 230 MeV za pomoci magnetického pole (přibližně 3,1 T), jeho hmotnost je 220 tun.

Po uvolnění se protony pohybují uvnitř dutých urychlovacích elektrod svou setrvačností a jejich dráha je zakřivována magnetickým polem, orientovaným kolmo na rovinu dráhy částic. Duté elektrody působí jako Faradayova klec, a proto uvnitř nich neovlivňuje dráhu částic elektrické, ale pouze magnetické pole. Urychlování probíhá pouze v mezeře mezi duanty. Ty jsou napájeny vysokofrekvenčním střídavým proudem vhodné frekvence. Elektrické pole mezi duanty působí vždy takovým směrem, aby zvýšilo rychlost částic (čím vyšší rychlosti částice dosáhne, tím má větší poloměr své kruhové dráhy). Po dosažení maximální rychlosti (rychlost a energie těchto urychlených protonů je konstantní díky tomu, že síla magnetického pole a frekvence v cyklotronu jsou taktéž konstantní) jsou usměrněny vychylovacími magnety do Beam Transport Systému, jenž tento svazek přenáší do vakuové trubice. V této vakuové trubici je soustava dipólových a kvadrupólových magnetů (tyto magnety vychylují a zaostřují protonový svazek), které vedou protonový svazek do trysek v ozařovnách. Během přenosu protonového svazku v transportním systému je tento modifikován – degradován. Modifikace se určuje podle hloubky nádoru, čili požadované hloubky doletu protonových částic v těle pacienta. Pro protonový svazek platí, že čím vyšší je jeho energie, tím hlouběji doletí (např. pro nádory v hloubce 30 cm je potřeba nejvyšší energie 230 MeV, zatímco pro nádory oka postačí energie do 100 MeV). Energy Selection Systém přeměňuje původní monoenergetický svazek vysoké energie na monoenergetický svazek s nižší energií. Pro degradaci svazku se používá například grafit (má nízké protonové číslo Z), ale i přesto vzniká sekundární záření (neutrony či rozptýlené protony s jinou energií

a záření gamma). Toto sekundární záření je samozřejmě nežádoucí, proto je systém energetické modulace svazku (Energy Selection systém) zároveň konstruován tak, aby toto nežádoucí sekundární záření kompletně odstínil. Poté co protonový svazek projde modifikací, je usměrněn do trysek (nozzles) jednotlivých ozařoven. Tyto trysky jsou potřebné k rozšíření svazku, jelikož výstupní svazek z transportního systému je velmi úzký a nebyl by tedy schopen ozářit velký objem nádoru. Původní svazek v trysce musíme rozšířit laterálně i distálně. Pro rozšíření svazku máme dva typy trysek, principem prvního typu trysky je pasivní rozptyl, zatímco principem druhého je aktivní skenování. Na obrázku 3 vidíme schéma urychlení protonů pomocí cyklotronu a na obrázcích 4 a 5 cyklotron typu Proteus 235 v pražském protonovém centru.

Veškeré systémy, jak urychlení tak modulace, jsou ovládány z řídící místnosti, kde pověřený pracovník upravuje tyto hodnoty dle ozařovacího plánu pacienta.

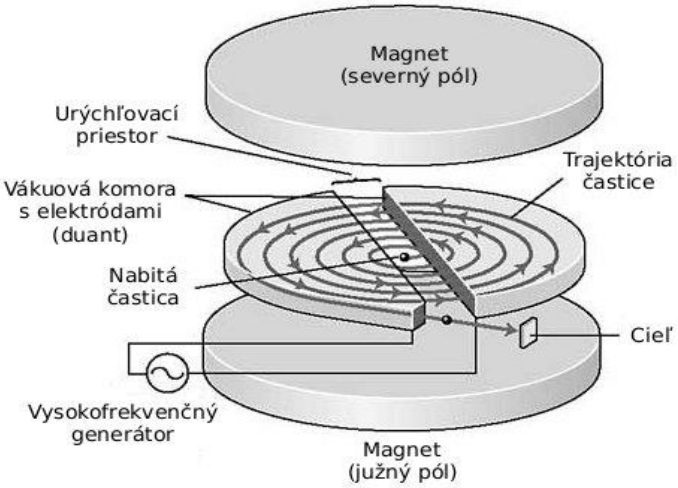

Obr. 3: **Schéma cyklotronu [28]**

Obr. 4: **Beam Transport System v protonovém centru v Praze [17]**

Obr. 5: **Cyklotron Proteus 235 v protonovém centru v Praze [17]**

6.3 Braggův peak

Největší výhodou protonové léčby je existence Braggova peaku u protonů (Braggova křivka). Specifickou neboli lineární ionizací nazýváme počet iontových párů vytvořených na jednotku délky dráhy částice. Při průletu nabité částice látkou je lineární přenos (ionizační) energie přímo úměrný elektronové hustotě látky (která roste s hustotou ρ a protonovým číslem Z látky) a nepřímo úměrný druhé mocnině rychlosti nabité částice, zde protonu [31]. Braggovy křivky vyjadřují závislost specifické ionizace na hloubce průniku nabité částice do látky [30]. Jak se částice brzdí a klesá její rychlost, ionizační

účinky rostou – při delším čase působení Coulombovské interakce se stačí předat větší energie a vytrhnout více elektronů. Těsně před zabrzděním částice je předávána největší energie – křivka hloubkové závislosti specifické ionizace zde má výrazné tzv. Braggovo maximum (Braggův peak).

Urychlený a usměrněný proton tedy při svém letu předá jen velmi málo své energie (přibližně 30%). Dále brzdí a klesá jeho rychlost, v cílené nádorové tkáni, kde je konec jeho letové dráhy, předá veškerou energii (70-80 %). Zdravá tkáň za nádorem je tedy téměř plně šetřena. Po zbrzdění je proton neutralizován (pomocí záchytu elektronem) a vzniká z něj vodík. Hloubka tohoto Braggova peaku je určena vstupní energií svazku záření (čím vyšší energie, tím hlouběji je Braggův peak). Braggovy křivky vyjadřují závislost specifické ionizace na hloubce průniku nabité částice do látky. [30]

U fotonové či elektronové léčby předávají urychlené částice svou energii po celou dobu proletu tkání. Aby bylo dosaženo dostatečného doletu protonového svazku do nádorové hmoty, musí být nejprve určena vstupní energie protonu, na níž závisí dosah tohoto svazku. Díky tomuto jevu jsou lékaři schopni indikovat co největší dávku přímo do nádorového ložiska, zatímco je šetřena okolní zdravá tkáň. Na obrázku 6 a 7 vidíme grafické zobrazení Braggova peaku.

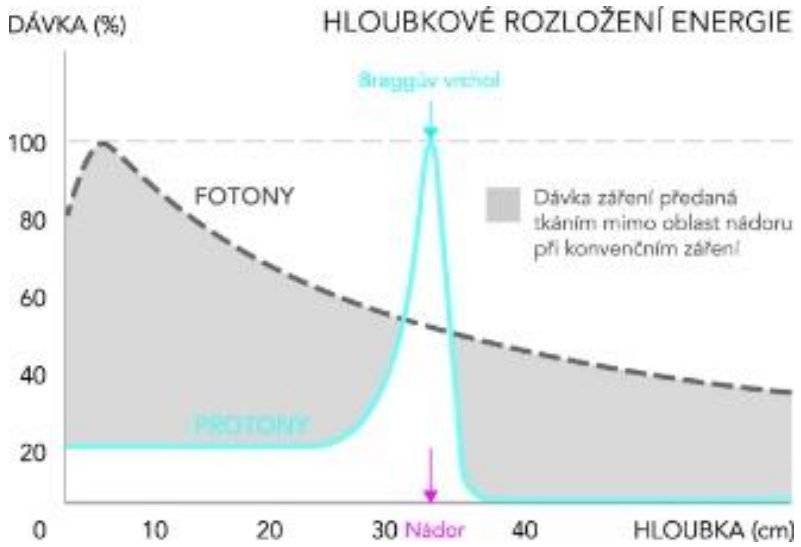

Obr. 6: **Braggův peak [17]**

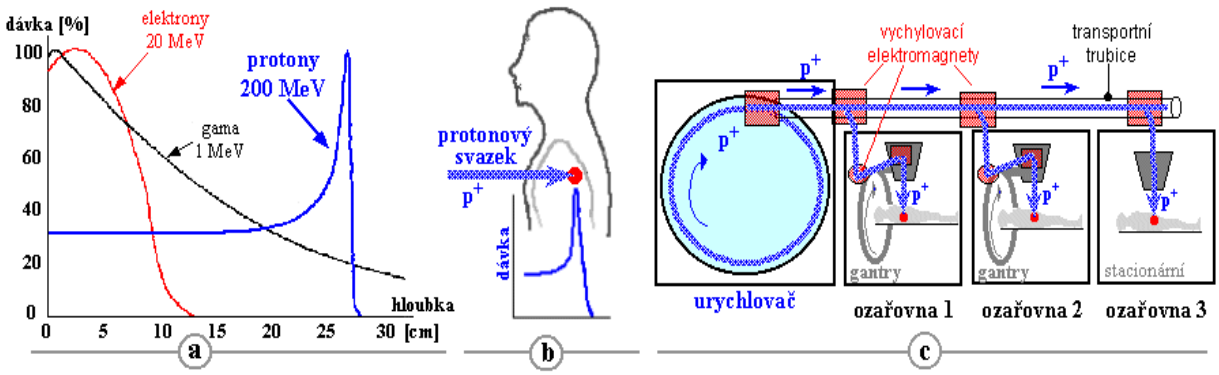

Obr. 7: Grafické zobrazení Braggovy křivky a její princip u protonové terapie [31]

6.4 IMRT vs. IMPT + IGRT

6.4.1 IMRT (Intensity Modulated Radiation Therapy)

IMRT je technika využívající se k ozáření nádoru při fotonové léčbě. Tato technika je založena na modulaci intenzity záření, díky čemuž je dosaženo nejlepšího rozložení dávky podle tvaru malignity, přičemž je dosaženo maximálního chránění okolní zdravé tkáně. Princip této techniky spočívá v rozdělení různých intenzit pixelům fotonového svazku pomocí pohybu lamel (listů) mnoholistového kolimátoru MLC (multileaf collimator). Toto zařízení je umístěné v kolimátoru lineárního urychlovače. Slouží k přesnému konformnímu vymezení ozařovacího pole a k clonění oblasti kritických orgánů. Díky tomu se aplikuje nejvyšší dávka do oblasti PTV (Planning Target Volume) nádoru. Ozařuje se z několika úhlů a je zde vysoký spád dávky. K použití této techniky je nutné inverzní plánování, kdy jsou nejprve definovány požadavky na dávkovou distribuci v oblasti PTV a okolních kritických orgánů, poté systém navrhne plán ozařování. Tento plán je navrhnut optimalizačním algoritmem, který najde nejvýhodnější kombinace parametrů svazku – vznikne individuální fluenční mapa pro každý svazek. Díky tomu dochází k optimálnímu rozložení dávky v prostoru. Technika je tedy nejčastěji využívána u diagnóz, které se vyskytují v blízkosti kritických orgánů (nádory hlavy a krku, nádory baze lební a mozku, gynekologické malignity, nádory v oblasti páteře, nádory ledvin a pankreasu, karcinom prostaty).

MLC najdeme na výstupu fotonového svazku z lineárního urychlovače. Skládá se z jednotlivých pohyblivých olověných segmentů (60-120 lamel) pohybujících se napříč svazkem. Tyto pohyblivé lamely kopírují tvar ozařovaného nádoru a tím vy-

krývají okolní zdravou tkáň. Jejich pohyb je řízen počítačovým systémem podle vypracovaného ozařovacího protokolu.

IMRT techniku dále dělíme podle časového řízení svazku. Jednou technikou je přerušovaný režim Step and Shoot. Segmenty (lamely) jsou různě tvarované a skládají se do určeného tvaru, přičemž je jejich počet a tvar určen dle fluenční mapy. Režim Step and Shoot je přerušovaným režimem záření, jelikož mezi jednotlivými nastaveními segmentů dochází k přerušení ozáření. Postup je následující: nastaví se lamely kolimátoru, ozáří se nádor, hlavice se posune a opět se nastavují lamely, po nichž následuje otočení kolimátoru a ozáření. Další technikou je kontinuální režim čili Sliding Windows. U této techniky je rychlost pohybu jednotlivých lamel určena na základě optimální fluence, která je vypočtena plánovacím systémem, a proto jsme schopni ozařovat různé segmenty po různě dlouhý časový úsek. Jelikož je pohyb lamel kontinuální (plynulý), modulace svazku probíhá během ozařování. Na obrázku 8 vidíme princip MLC.



Obr. 8: **Princip tvarování MLC [32]**

Pro využití techniky IMRT je zapotřebí vysokých technických požadavků, kdy musíme mít lineární urychlovač s MLC a také kvalitní softwarový systém, který je přizpůsobený pro inverzní plánování. Také je nutné, aby pracoviště mělo přesné CT zobrazení pacienta, či jiné zobrazovací metody (MR, SPECT, 18FDG-PET). Pacient musí být při každé

frakci ve stejné poloze, čehož se docílí za pomoci fixačních pomůcek (orfitová maska, wingboard, breastboar atd.).

6.4.2 IMPT (Intensity Modulated Proton Therapy)

V této technice se využívá skenování úzkým tužkovým paprskem (Pencil Beam Scanning). Výhodou IMPT je, že úzký svazek „vykresluje“ nádor bod po bodu vrstvu po vrstvě (viz obrázek 9) a zároveň aplikuje radiační dávku rovnoměrně. Avšak největší výhodou této techniky je, že jsme schopni ozářit nádory s nepravidelným tvarem a nádory v blízkosti kritických orgánů, bez poškození okolní zdravé tkáně. Dále se IMPT odlišuje tím, že při průchodu tužkového paprsku skrz ozařovací hlavici nevznikají sekundární neutrony, ty totiž normálně vznikají při styku protonového svazku s materiálem kompenzátorů, clon a sekundárních filtrů.



Obr. 9: **Princip PBS [20]**

IMPT je nejpokročilejší technikou vyskytující se prozatím jen na novějších pracovištích protonové terapie. Je to technika 3. generace, využívaná od roku 2009. Její výhodou je velmi nízká dávka proximálně a nulová distálně, a také menší pracnost při jejím plánování. Na obrázku 10 vidíme rozdíl v plánování rozložení dávek u IMRT a IMPT a na obrázku 11 vidíme rozdílnou dávkovou distribuci u uniformního ozáření a IMPT techniky.

Při použití rychlých pulzů naráží tužkový paprsek na každý plánovaný bod v nádoru s předepsaným množstvím záření [17]. Paprsek jde zprvu od nejhlubší vrstvy, kdy postupně „vykresluje“ vrstvu po vrstvě do „vykreslení“ celého objemu nádoru. Vychylování úzkého tužkového paprsku je řízeno pomocí jiných magnetů než u uniformního ozáření, jelikož u uniformního ozáření, kde je širší protonový svazek,

jsou pro vyclonění zapotřebí clony a kompenzátory. Obvykle se nádory skládají z 20 až 30 vrstev, přičemž obsahují od 1000 do 2000 bodů. I přesto, že je bodů a vrstev nemalé množství, není tato terapie otázkou dlouhočasového ozáření – normální čas jedné frakce je jen několik minut.

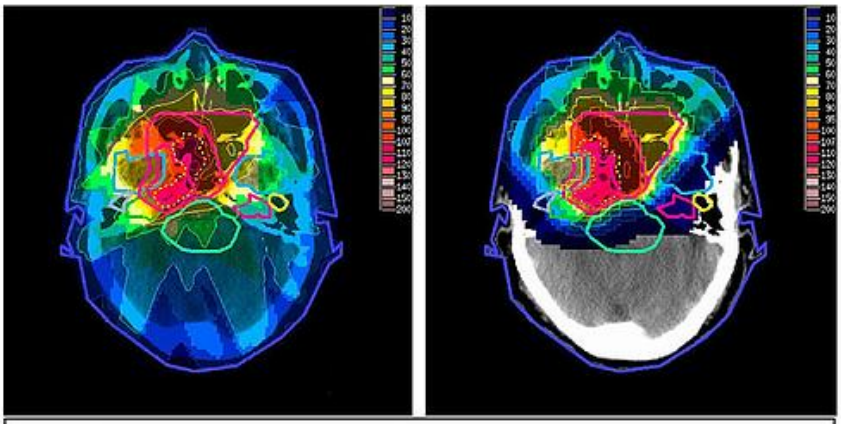

Irradiation of nasopharyngeal carcinoma by photon (X-ray) therapy (left) and proton therapy (right)

Obr. 10: **Rozdíl v rozložení dávky u IMRT a IMPT [21]**

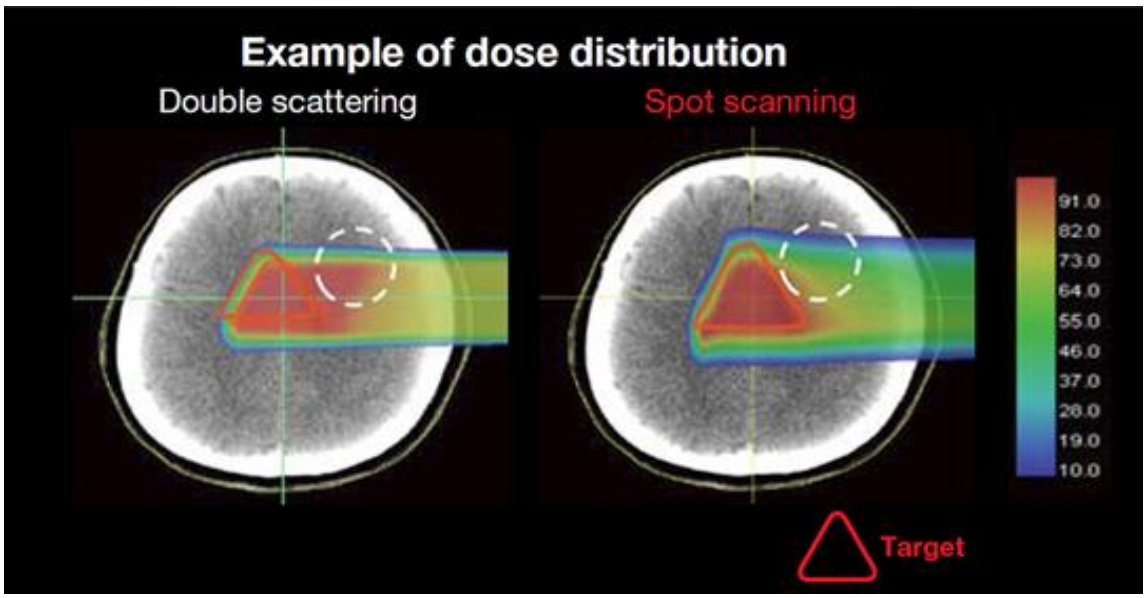

Obr. 11: **Rozdílná dávková distribuce u uniformního svazku záření (vpravo) a ozáření pomocí techniky IMPT (vlevo) [33]**

6.4.3 IGRT (Image Guided Radiation Therapy)

IGRT je radioterapie řízená obrazem, kombinující techniku IMRT se zobrazovací technikou. Je také označována za 4D radioterapii, jelikož zahrnuje i časový faktor (zaznamenává anatomické informace v reálném čase). Tato technika je vhodná k ozařování pacientů, u kterých je riziko pohybu ozařovaného nádoru (dýchací pohyby, polykací pohyby atd.). Například u nádorů v oblasti hrudníku dochází k pohybu nádoru z důvodu dýchacích pohybů (mohlo by dojít k podzáření nádorového ložiska, či naopak vysokému ozáření okolních kritických orgánů), a proto se využívá skenování pacienta při ozáření pomocí respirátory gating. Nebo při úbytku váhy pacienta, či vysokém riziku jiné polohy na ozařovacím stole (obvykle se však snímá pacient v pravidelných intervalech, případně každý den), se pacient snímá v ozařovací poloze a snímek se porovnává se snímkem pořízeným na počátečním CT simulátoru. V případě, kdy by pacient ležel rozdílně, ozařovací poloha se upraví nebo se posune stůl do vhodné ozařovací polohy.

Momentálně se využívá několika zobrazovacích metod IGRT. Základní je portálové snímkování (EPID – electronic portal imaging device), kdy jsou po nastavení pacienta pořízeny snímky ze dvou úhlů (AP a LL). Snímky jsou porovnány s referenčním obrazem vzhledem k pozici zlatých zrn nebo kostěných struktur. Poté co radiologický asistent s radiačním onkologem porovná referenční obraz s právě pořízeným, je v případě nutné korekce upravena ozařovací poloha (většinou opravou polohy ozařovacího stolu).

Za dalším zvýšením přesnosti stojí technika CBCT (cone-beam CT) tedy kilovoltážní CT s kuželovitým svazkem, která získává projekci za projekcí během rotace gantry. Výsledkem je CT obraz, na kterém lze bezpečně rozeznat ozařovanou oblast s vysokou kvalitou.

Pomocí IGRT jsme schopni upravit bezpečností lem (zmenšit jeho velikost až na 4 mm), a díky tomu docílit přesné dávkové distribuce a přitom šetřit okolní zdravé tkáně, či případné kritické orgány.

6.5 Dávkové rozdíly

Dávkové rozdíly mezi protonovou terapií a klasickou fotonovou radioterapií jsou z pohledu aplikované dávky na tumor (cílový objem) nepatrné. Velké rozdíly naopak pozorujeme v absorbovaných dávkách okolními zdravými tkáněmi, rizikovými or-

gány, kdy při fotonové terapii absorbuje okolní tkáň mnohem větší dávku, než při protonové terapii.

Obecně platí, že ve střední a větší vzdálenosti od nádorového ložiska je redukce dávky u protonové terapie až na 0 %, v oblastech okolí nádoru je redukce dávky na 50-90 %, zatímco absorbovaná dávka v nádoru je stejná jako u fotonové léčby. Na obrázku 12 vidíme rozdíly v absorpci dávek u zdravých tkání v okolí nádoru mezi fotonovou a protonovou terapií.

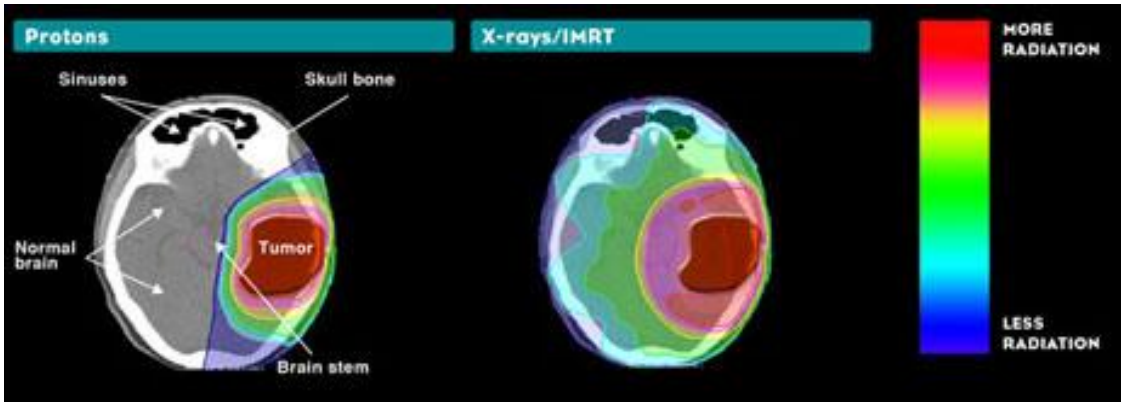

Obr. 12: **Rozdílně dávkové rozložení v okolních zdravých tkáních [24]**

Jako příklad uvádím studii dávkového rozložení u pacientů s rakovinou plic podle Ph.D. Xiaodong Zhanga z roku 2009 [22]. V této studii bylo porovnáváno 20 pacientů, z čehož 10 pacientů bylo léčeno pomocí IMRT techniky v dávkách mezi 60-63 Gy a zbylých deset pomocí PSPT techniky (Passive Scattering Proton Therapy) v dávkách do 74 Gy. Po aplikované léčbě byl těmto pacientům znovu naplánován plán ozařování pomocí IMPT. Výsledky byly takové, že při léčbě pomocí IMRT nebyly splněny požadavky pro maximální dávku pro páteřní kanál 45 Gy (při IMRT bylo dosaženo dávky 47,5 Gy u IMPT 45 Gy), zatímco při vytvořeném plánu s technikou IMPT byly tyto požadavky splněny. Na obrázku 13 vidíme dávkové rozložení u jednoho z pacientů při porovnání původní IMRT techniky a znovu naplánované IMPT techniky. Lékaři zabývající se touto studií došli k výsledkům, že i při protonové léčbě pomocí PSPT není dosaženo kvalitních výsledků při dávce 74 Gy, jelikož jsou poškozeny okolní orgány, avšak při využití IMPT by bylo možné využít ještě větších dávek až do 88,4 Gy s dobrými výsledky, jako zničení nádorové hmoty bez velkého postižení okolní zdravé tkáně.

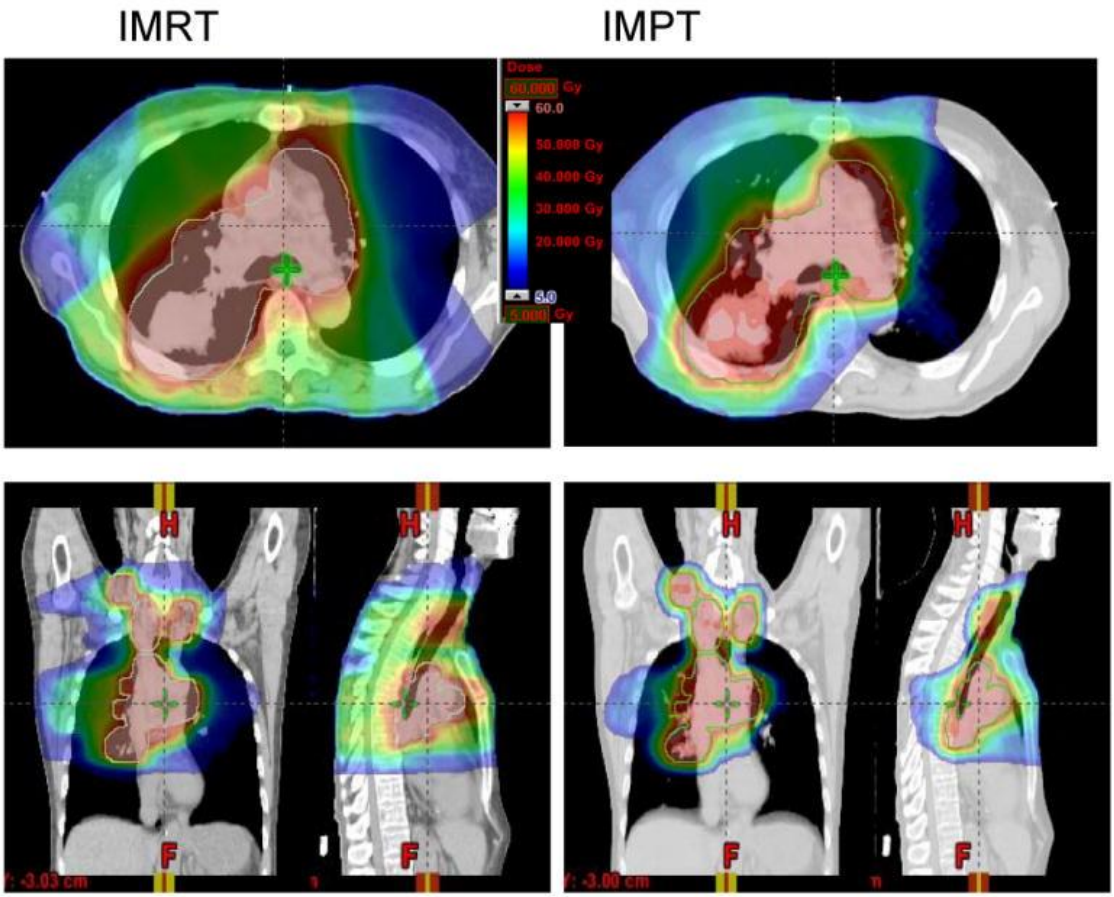

Obr. 13: **Rozdíly plánů IMRT vs. IMPT u toho samého pacienta[22]**

6.6 Ekonomické náklady

Podle prvních analýz zajímajících se o efektivitu a náklady na protonovou terapii vyšlo najevo, že léčba pomocí protonů je kvalitnější hlavně u dětských pacientů, a to z důvodů pozdních nežádoucích účinků a lepší kvality života. Zároveň však byla protonová léčba nákladnější. Náklady na jednoho pacienta se pohybovaly okolo 23 000 EUR/600000,- Kč (náklady se lišily podle frakcionace, počtu polí na frakci atd.), což je asi 1,1-2,6 krát vyšší částka než například u fotonové léčby. V tabulce 9 vidíme finanční rozdíly u některých nádorů z roku 2013

V novějších studiích však nacházíme rozdíl ohledně efektivity této léčby. Tyto výsledky nemůžeme přenášet i do České Republiky, jelikož náklady protonové terapie a technika léčby se u nás liší.

Kalkulace nákladů na pacienta v rámci léčby protonovou terapií je založena na paušální sazbě terapie pomocí protonů odvozené od počtu frakcí[23]. Do této paušální sazby

jsou zařazeny veškeré výkony a vyšetření potřebné k protonové terapii (vstupní vyšetření, plánovací CT a MRI, vytvoření fixační pomůcky, plánování, léčba, mzda lékaře, sestry, laboranta apod.). Přibližné náklady na jednu frakci z roku 2013 jsou 26 300 Kč.

Tab. 9: Finanční náklady u některých nádorů podle typu léčby a frakcionace [23]

Typ nádoru	Typ léčby	Počet frakcí	Průměrné náklady
Dětské intrakraniální nádory	IMRT	Dle diagnózy	212 000 Kč
	Protonová léčba	20-30	500 000- 800 000 Kč
Nádory CNS	Protonová léčba	23	600 000 Kč
Karcinom prostaty	IMRT	39	150 000 Kč
	Protonová léčba	10	263 000 Kč

Ve studii publikované v článku Protonová terapie v léčbě nádorových onemocnění (iHETA) z roku 2013 byly analyzovány finanční náklady protonové terapie oproti terapii pomocí IMRT techniky v případě 5-letého pacienta s meduloblastomem. V této studii jsou porovnávány nejen náklady na léčbu samotného nádoru, ale i na léčbu pozdních nežádoucích účinků po aplikované léčbě. Do pozdních nežádoucích účinků byly zahrnuty ztráta sluchu, hypothyreóza, osteoporóza, deficit růstového hormonu, nefatální sekundární malignity a fatální příhody. V tabulce 10 vidíme inkrementální analýzu nákladů a přínosů.

Tab. 10: Inkrementální analýza nákladů a přínosů (dětský meduloblastom) [23]

Položka	Konvenční radioterapie	Protonová terapie	Rozdíl
Náklady na radioterapii	212 182,41 Kč	675 500,00 Kč	+445 317,59 Kč
Náklady na nežádoucí účinky	545 370,00 Kč	69 055,00 Kč	-476 315,00 Kč
Celkové náklady	757 552,41 Kč	726 555,00 Kč	-30 997,41 Kč
Roky získaného života	13 600	13,866	+0,266
QALY (získané roky v standartní kvalitě)	12,095	12,778	+0,683

Z uvedených dat vyplývá, že i když je protonová terapie dražší v nákladech na léčbu, tak v konečném výsledku jsou náklady o 30 997,41 Kč nižší než u konvenční radioterapie. Tento výsledek poukazuje na problematiku neinformovanosti veřejnosti, kdy si veřejnost myslí, že protonová léčba je dražší volbou léčby, neuvědomuje si však důsledky pozdních nežádoucích účinků a dalších nákladů, jež jsou spojeny s jejich léčbou.

7 Protonová léčba u dětí

Jak jsem již v této práci uvedla, protonová léčba je nejvýhodnější pro dětské pacienty, a to z důvodů snížení rizika výskytu pozdních nežádoucích účinků, kterými jsou například sekundární malignity, poruchy intelektu, ICHS a chlopenní vady. Tyto velmi pozdní nežádoucí účinky vznikají od 10 do 20 let po radioterapii. U těchto pacientů se předpokládá, že se dožijí, respektive mohou dožít vysokého věku, pokud jejich léčba bude kvalitní. Dětský pacient léčený na konvenční radioterapii má vysoké riziko vzniku sekundární malignity v okolí primárního již vyléčeného nádoru, zatímco díky možnosti protonové léčby, kde je okolní zdravá tkáň chráněna, je toto riziko téměř nulové. Avšak sekundární malignity nejsou jedinou nevýhodou fotonové léčby. Mezi další patří například hypothyreóza, čili deficit růstového hormonu. Tento deficit růstového hormonu je u dětských pacientů závažným nežádoucím efektem, jelikož tito pacienti musí až do dospělosti podstupovat chirurgické operace a jiné terapie, aby jejich končetina, či jiná část těla, byla souměrná s tělem.

7.1 Rozhodnutí o léčbě pomocí protonů

Aby pacient mohl podstoupit léčbu pomocí protonové terapie, musí nejprve jeho dětský onkolog předat všechny potřebné zdravotní informace (kompletní zdravotnickou dokumentaci) radiačnímu onkologovi. V případě, kdy zkušený radiační onkolog uzná, že pacient je vhodný pro léčbu pomocí protonové terapie, sepíše oficiální žádost pro zdravotní pojišťovnu pacienta. Předtím než tuto žádost pošle na pojišťovnu, ji musí také schválit Komise Komplexního onkologického centra vyskytující se poblíž pacientova bydliště (v České Republice je 13 těchto center). Tato komise se skládá z lékařů zabývajících se problematikou dětských onkologických pacientů s maligním onemocněním. Komise onkologického centra se rozhoduje podle naplánovaných ozařovacích protokolů pro daného pacienta, kdy jeden ozařovací protokol je z pracoviště dětské radioterapie a druhý z protonového centra. Podle toho, jaký plán uzná komise za vhodnější, je aplikována fotonová anebo protonová terapie. Bez schválení zdravotní pojišťovnou nelze pacienta léčit.

7.2 Úloha radiologického asistenta při protonové léčbě

Úloha radiologického asistenta se při protonové terapii nijak zásadně neliší od práce na pracovišti konvenční fotonové terapie. U dětských pacientů je rozdíl jen v tom, že často bývají v anestezii. Za anestezii je zodpovědný anesteziologický lékař pracoviště. Poté co je dítě uspáno, si jej přebírá radiologický asistent a je za něj zodpovědný. Musí tedy dávat pozor, aby v průběhu polohování pacienta do ozařovací polohy nedošlo k chybě, kterou může být špatné uložení, či nedostatečná manipulace a případný pád pacienta a ublížení na zdraví. Zároveň si radiologický asistent musí ověřit identitu pacienta, což se na pracovištích radioterapie ověřuje nejen jménem a datem narození, ale také fotografií pacienta. Tento postup platí samozřejmě i u pacientů, kteří nejsou v anestezii. Radiologický asistent poté, co pacienta uložil do ozařovací pozice, jej ozáří dle jeho vlastního ozařovacího protokolu, a poté předá opět do péče anesteziologa, či ošetřujícího lékaře (případně rodičům, či ověřenému doprovodu). Veškeré ozařovací údaje radiologický asistent zapíše do zdravotní dokumentace pacienta.

Podle jednotlivých kroků tedy musí radiologický asistent nejprve ověřit identitu dětského pacienta, uložit ho do správné ozařovací polohy s přidanými fixačními pomůckami, pokud jsou pacientu přiděleny. Radiologický asistent se musí ujistit, zda jsou přiděleny skutečně danému pacientu (na každé fixační pomůcce musí být identifikační štítek pacienta), ozářit pacienta dle protokolu a poté jej předat buď lékaři, či doprovodu. Po celou dobu ozařovacího procesu musí dávat pozor na pacienta, zda se nehýbe a je správně fixován, či zda se mu nedělá nevolno. V případě, kdy není dítě v anestezii, musí jej uklidnit pomocí pomůcek přidělených k tomuto účelu. Na obrázku 14 vidíme příklad fixace dětského pacienta při protonové léčbě pomocí fixační obličejové 5-bodové masky.

Radiologický asistent nepracuje pouze na protonovém ozařovači, ale také se pohybuje v oblasti diagnostiky nádorů pomocí CT přístroje, či magnetické rezonance, kde je zodpovědný za správné provedení vyšetření a připravení ozařovací polohy pacienta. Také je zodpovědný za správně provedenou simulaci ozáření na simulátoru, kde musí být přítomen i radiační onkolog daného pacienta a potvrdit, že ozařovací poloha je správná. V případě ,kdy by ozařovací poloha nebyla správně naplánována, radiologický asistent ji musí správně opravit a opět znovu provést simulaci.

Obr. 14: **Fixace dětského pacienta pomocí 5-bodové obličejové masky [26]**

8 Kasuistika

Díky ochotě Protonového centra v Praze a MUDr. Jiřího Kubeše mi bylo poskytnuto několik kasuistik v podobě prezentace na výuku našeho oboru, ze kterého mohu čerpat pro tuto práci. V následujících podkapitolách je popíšu a přidám snímky z plánovacího protokolu daného pacienta.

8.1 Meduloblastom

Pacientem v případě meduloblastomu byl 10-letý chlapec. Po stanovení diagnózy mu byl nádor (meduloblastom) resekován a byl bez známek diseminace. Pacient byl poté díky komisi onkologického centra, jež ho uznala vhodným pro léčbu pomocí protonové terapie, poslán na protonové centrum v Praze, kde mu byla naplánována terapie kraniospinální osy s dosycením na zadní jámu lební a konkomitantní chemoterapie. V ozařovacím protokolu mu byla naplánována frakcionace kraniospinální osy 13×1,8 Gy + boost 17×1,8 Gy. Celková dávka byl tedy 54 Gy. Po aplikované léčbě měl pacient mírnou nauzeu, alopacii, byl bez dysfagie a měl mírný erytém kůže. Toxicita při léčbě byla pouze v podobě lehké dysfagie, nausey a intermitentních bolestí hlavy. Na obrázkách 15 a 16 vidíme snímky z plánovacího protokolu tohoto chlapce.

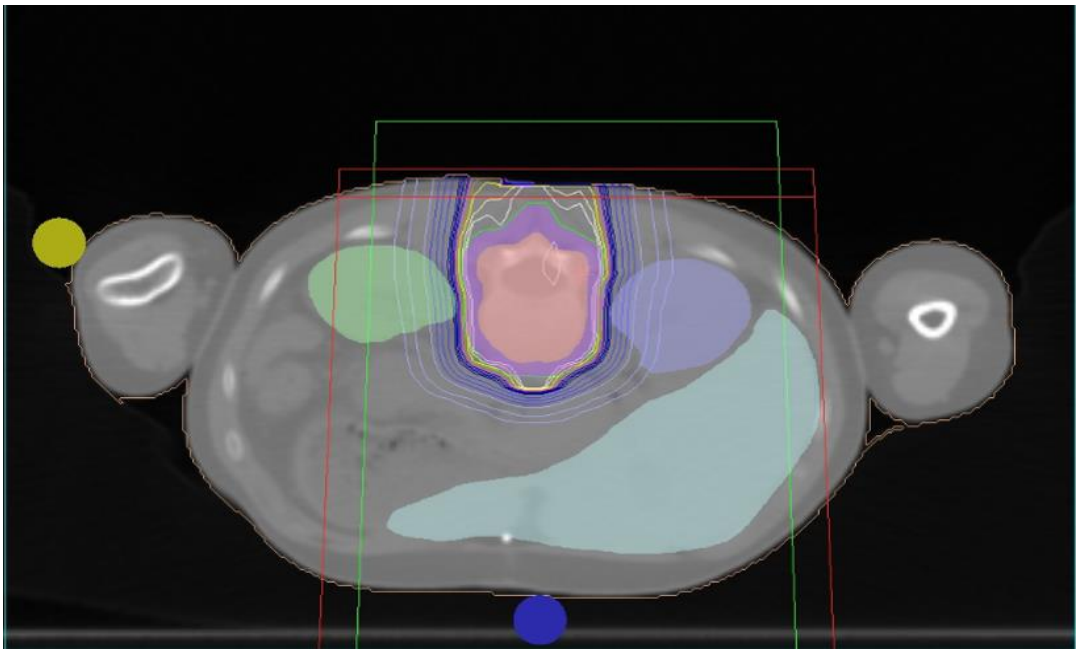

Obr. 15: **Plánovací protokol na ozáření kraniospinální osy u meduloblastomu**

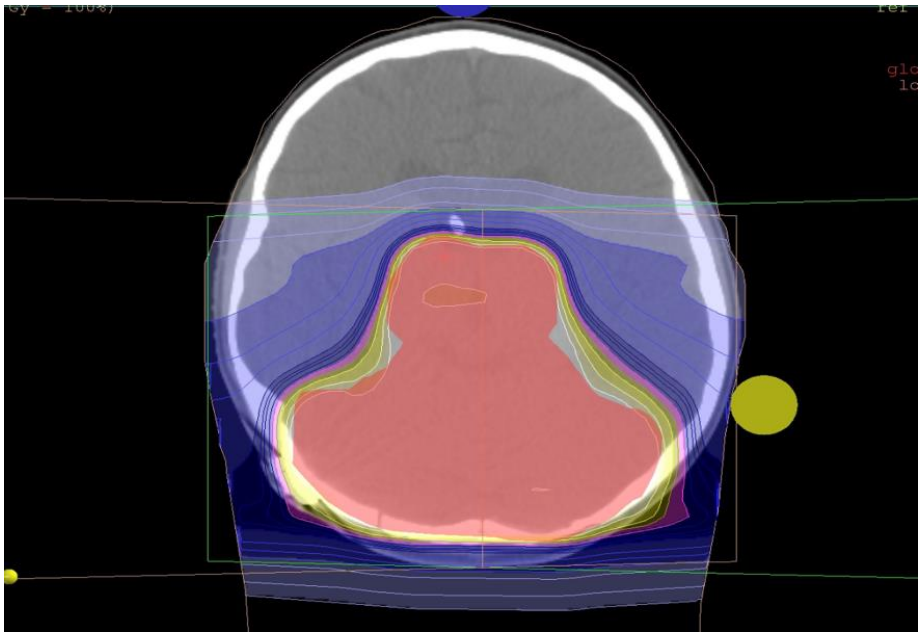

Obr. 16: **Plánovací protokol na dosycení zadní jámy lební u meduloblastomu**

8.2 Retinoblastom

Pacientem v případě retinoblastomu byla 3,5-letá dívka s retinoblastomem pravého oka, jež byla nejprve léčena v Rusku, a to od června roku 2011 pomocí neadjuvantní chemoterapie a brachyterapie. V březnu roku 2013 nastala progrese nádoru retrobulbárně. Dívce byla provedena enukleace pravého oka (odstranění celého oka) a byla indikována na protonovou léčbu s adjuvantní chemoterapií. Na pravou orbitu bylo aplikováno 23 frakcí po 2 Gy. V průběhu léčby měla dívka pouze mírnou kožní reakci a neurologická toxicita nebyla zpozorována. Na obrázku 17 vidíme snímek z plánovacího protokolu na ozáření orbity této dívky a na obrázku 18 vidíme speciální ozařovnu pro oční nádory (Eye beam room).

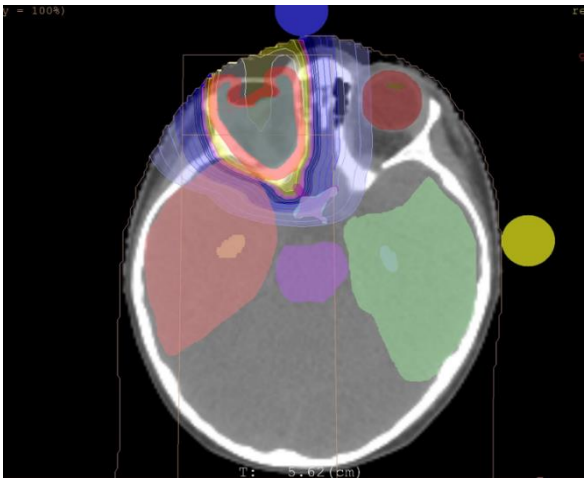

Obr. 17: **Plánovací protokol pravé orbity u retinoblastomu**

Obr. 18: **Eye beam room [34]**

8.3 Hodgkinův lymfom

Přestože má práce není zaměřena na toto onemocnění, tak tuto kazuistiku přikládám. Pacientkou byla v době ozařování 13-letá dívka, u které byl diagnostikován Hodgkinův lymfom s nodulární sklerózou. Této pacientce byla indikována protonová terapie pomo-

cí involved field techniky (tato technika se využívá pro ozáření pacientů s lymfomy, kdy jsou ozářeny vždy jen postižená oblast na pacientovu těle, např. pokud má pacient lymfom na levé straně krku je ozářená celá oblast levé části krku) s aplikací 9 frakcí po 1,8 Gy, při naplánované redukci dávky na srdce a míchu. Po aplikované léčbě pacientka trpěla pouze mírným erytémem a lehkou dysfagií. Při léčbě nedošlo ke ztrátě hmotnosti a pacientka neměla v důsledku léčby žádný kašel, zatímco při fotonové terapii by byly nežádoucí účinky a toxicita vyšší a dívka by dozajista trpěla kašlem. Na obrázku 19 vidíme plánovací protokol této dívky.

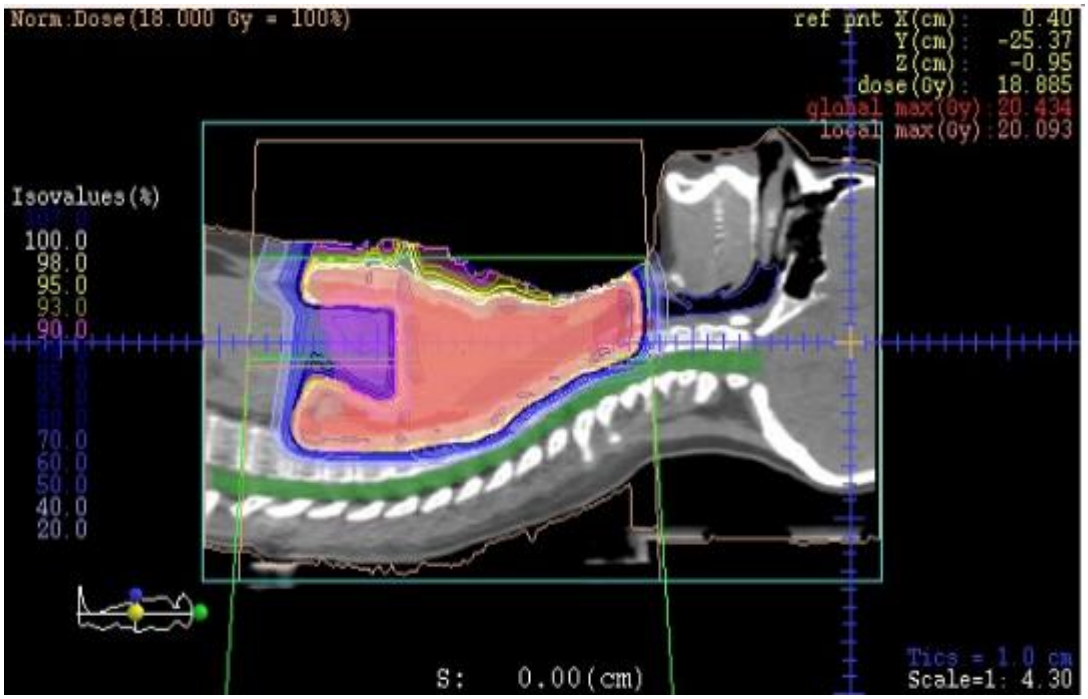

Obr. 19: **Plánovací protokol dívky s onemocněním Hodgkinova lymfomu**

Diskuze

Cílem mé práce bylo porovnat nejvyužívanější techniky v léčbě u karcinomu dětí s tím, že jsem porovnávala techniku IMRT s technikou IMPT. Po porovnání těchto technik jsem došla k závěru, že pro léčbu dětí je mnohem výhodnější protonová léčba s využitím IMPT a to hlavně díky dávkovému rozložení ve tkáni. Jelikož se využívají pro léčbu karcinomů velmi podobné dávky, jsou tedy pouze rozdíly v rozložení a to takové, že při IMPT je dosaženo v nádorové tkáni stejně vysoké dávky jako u IMRT, zatímco v okolních zdravých tkáních je absorbovaná dávka mnohem nižší. Přesněji řečeno v oblastech okolo nádoru je redukce dávky na 50-90 %, ale ve střední a delší vzdálenosti je až na 0 %. Této redukci dávky u protonové léčby je dosaženo nejen díky skenování úzkým tužkovým paprskem, jenž „vykresluje“ nádor a jsme tedy schopni ozářit i nádory s velmi nepravidelnými okraji, ale i pomocí vlastnosti protonů, kterou je Braggův peak. Při proletu protonového svazku tkání je největší energie urychlených protonů předávána na konci jejich doletu, čili během svého proletu tkání předají kolem 30 % své energie a na konci jejich letové dráhy 70-80%. Konec doletu protonů, kde je předána maximální energie, je Braggův peak. Pomocí grafického zobrazení se nám ukazuje jako vrchol křivky, proto se mu také říká Braggův vrchol. Problémem IMRT však je, že fotonový svazek předává energii během celého svého letu, čili je ozářeno nejen nádorové ložisko, ale i okolní tkáň. Jedinou redukcí dávky v okolních tkáních je dosaženo za pomoci MLC lamel, které se pohybují během ozáření, dle velikosti a tvaru nádorového ložiska. Abychom pomocí IMRT dosáhli dostatečné dávky v nádorovém ložisku, je zapotřebí ozařovat z několika úhlů, čímž je však ozářeno více okolních zdravých tkání.

Při porovnání těchto technik je pro léčbu karcinomů dětí vhodnější protonová léčba s využitím IMPT. Důvodem je, že u dětských pacientů se očekává, že se dožijí více jak pětiletého přežití po úspěšném dokončení léčby. Díky protonové léčbě nedochází k tolika pozdním nežádoucím účinkům léčby a dětský pacient se tedy nemusí během svého života léčit s pozdními nežádoucími účinky jako ztráta sluchu, hypothyreóza, osteoporóza, deficit růstového hormonu a sekundární malignity, pacient má tedy z tohoto ohledu následující léčby kvalitnější životní podmínky.

Dle mého názoru je i následující psychická stránka pacienta mnohem lepší (po úspěšné léčbě pomocí protonové terapie), jelikož nemusí neustále řešit následující léčbu a záro-

veň není tolik omezován z ohledu budoucího sociálního života. V dětském období, či období adolescence je člověk závislý na chování jeho okolí (spolužáci, přátelé, rodina), navíc mnohdy bývají děti kruté a vysmívají se jedinci, který je nějakým způsobem jiný, i když neví nebo nechápou, že toto dítě (adolescent) si prošlo těžkým životním obdobím (například že mu byl úspěšně vyléčen nádor) a pacient tedy prochází až psychickou šikanou, která na něm může ponechat následky i do konce života.

I přesto, že pomocí dosavadních velmi pokročilých technik, jsme schopni vyléčit spoustu pacientů a to i za pomoci konvenční radioterapie, nadále existují typy nádorů (či nádory v pozdním stadiu), které již nejsme schopni vyléčit. V těchto případech se alespoň snažíme o zkvalitnění života pacienta za pomoci paliativního typu léčby. Můžeme jen doufat, či se přímo pokoušet o nalezení nového druhu léčby, která by to dokázala. Z mé návštěvy protonového centra v Praze však mohu říct, že dětský pacient je provázen Prof. Protonem (maskot dětské onkologie na tomto pracovišti) a snaží se mu co nejvíce zpříjemnit průchod jeho léčbou. Dle mého názoru je oddělení dětské onkologie na Protonovém centru v Praze v rámci možností velmi příjemné pro děti, alespoň já, kdybych byla tamním dětským pacientem, nebála bych se každé návštěvy.

Závěr

Cíle mé práce jsem splnila tím, že jsem popsala a porovnala nejvyužívanější techniky v léčbě karcinomů dětí. Vzhledem k vyspělé technice, jsem porovnávala nejčastěji využívanou techniku konvenční radioterapie IMRT oproti technice IMPT při protonové léčbě, jež je nejmodernější a nejkvalitnější technikou pro ozáření karcinomů. Poté jsem se také zaměřovala na ekonomickou stranu léčby a princip protonové terapie.

Při porovnání obou technik a jejich dávkového rozložení ve tkáni jsem došla k závěru, že pro dětské pacienty (na které je tato bakalářská práce zaměřená) je protonová terapie výhodnějším typem léčby. Hlavním přínosem – benefitem tohoto způsobu léčby je především snížení nežádoucích pozdních účinků u dětských pacientů oproti konvenční fotonové terapii. Díky tomu mohou dětští pacienti prožít kvalitní a plnohodnotný život.

I z ekonomického hlediska jsem zjistila, že je protonová léčba výhodnější terapií. Podle studie z Institutu pro zdravotní management jsou porovnávány náklady na léčbu nádoru na obou pracovištích a zároveň na léčbu pozdních i velmi pozdních nežádoucích účinků. Výsledek tohoto výzkumu zaměřeného na léčbu v České Republice byl pro mne velmi překvapivý. Z pohledu nákladů na léčbu je protonová terapie v konečném důsledku mnohem výhodnější, přesněji je přibližně o 30 000 Kč levnější.

Díky této bakalářské práci jsem se dozvěděla spoustu nových poznatků, které nebyly během mého studia probírány. Doufám, že tato práce i případným budoucím čtenářům přinese nové poznatky z oboru dětské onkologie a jednoho z nejnovějších typů terapie - protonové léčby.

Seznam použité literatury

[1.] ADAM, Zdeněk, Marta KREJČÍ a Jiří VORLÍČEK. Speciální onkologie: příznaky, diagnostika a léčba maligních chorob. 1. vyd. Praha: Galén, c2010. ISBN 978-80-7262-648-9.

[2.] KOUTECKÝ, Jan, Edita KABÍČKOVÁ a Jan STARÝ. Dětská onkologie pro praxi. 1. Praha: TRITON, 2002. ISBN 80-7254-288-5.

[3.] Solidní nádory dětského věku. MUDR. BAJČIOVÁ, Viera CSc. Linkos: Česká onkologická společnost České lékařské společnosti Jana Evangelisty Purkyně [online]. Klinika dětské onkologie FN Brno: Klinika dětské onkologie FN Brno, 2014 [cit. 2016-03-07]. Dostupné z: http://www.linkos.cz/vekove-skupiny/solidni-nadory-detskeho-veku/

[4.] ŠLAMPA, Pavel a Jiří PETERA. Radiační onkologie. 1. vyd. Praha: Galén, c2007. ISBN 978-80-7262-469-0.

[5.] KUBÁČKOVÁ, Kateřina. Vzácné nádory v onkologii. První vydání. Praha: Mladá fronta a.s., 2015. Aeskulap. ISBN 978-80-204-3658-0.

[6.] NOVOTNÝ, Jan a Pavel VÍTEK. Onkologie v klinické praxi: standardní přístupy v diagnostice a léčbě vybraných zhoubných nádorů. 1. vyd. Praha: Mladá fronta, 2012. Aeskulap. ISBN 978-80-204-2663-5.

[7.] Difuzní gliomy mozkového kmene u dětí. Noční můra dětského onkologa. PAVELKA, Z., K. ZITTERBART, T. PAVLÍK, et al. Česká a slovenská neurologie a neurochirurgie [online]. LF MU Brno a FN Brno: LF MU Brno a FN Brno, 2007 [cit. 2016-03-14]. Dostupné z: http://www.csnn.eu/ceska-slovenska-neurologie-clanek/difuzni-gliomy-mozkoveho-kmene-u-deti-nocni-mura-detskeho-onkologa-37551?confirm_rules=1

[8.] LAKOMÝ, Radek, Pavel ŠLAMPA, Hana DOLEŽALOVÁ, Ludmila HYNKOVÁ, Libor KOMÍNEK, Petr POSPÍŠIL a Ivana ŠIKOVÁ. Primární nádory centrálního nervového systému CNS [online]. In: . Brno, 2014 [cit. 2016-03-16]. Dostupné z: https://www.mou.cz/10-primarni-nadory-centralniho-nervoveho-systemu-cns/f97

[9.] PAVELKA, Zdeněk a Karel ZITTERBART. Nádory centrálního nervového systému u dětí [online]. Klinika dětské onkologie LF MU a FN, Brno, 2011 [cit. 2016-03-16]. Dostupné z: http://www.neurologiepropraxi.cz/pdfs/neu/2011/01/14.pdf

[10.] Retinoblastom: Jak vypadá retinoblastom. Retinoblastom [online]. [cit. 2016-03-17]. Dostupné z: http://www.retinoblastom.estranky.cz/fotoalbum/jak-vypada-retinoblastom-/

[11.] AUTRATA, Rudolf. Zhoubné nádory oka, očnice, víček a slzné žlázy: Zhoubné nádory nitrooční. Retinoblastom [online]. Dětská oční klinika LF MU a FN Brno, 2010, 2014 [cit. 2016-03-17]. Dostupné z: http://www.linkos.cz/nadory-v-oblasti-oka/zhoubne-nadory-oka-ocnice-vicek-a-slzne-zlazy/

[12.] MIHÁL, Vladimír, Kamila MICHÁLKOVÁ, Dagmar POSPÍŠILOVÁ, Jiří HOUDA, Barbora LUDÍKOVÁ a Zbyněk NOVÁK. Leptomeningeální infiltrace u dítěte s akutní lymfoblastickou leukémií. Pediatrie pro praxi [online]. 2009 [cit. 2016-03-30]. Dostupné z: http://www.pediatriepropraxi.cz/pdfs/ped/2009/05/14.pdf

[13.] BAJČIOVÁ, Viera, Jiří TOMÁŠEK a Jaroslav ŠTĚRBA. Nádory adolescentů a mladých dospělých. 1. vyd. Praha: Grada, 2011. ISBN 978-80-247-3554-2.

[14.] BAJČIOVÁ, Viera. Vybrané kazuistiky nádorů u adolescentů a mladých dospělých. 1. vyd. Praha: Mladá fronta, 2012. Aeskulap. ISBN 978-80-204-2567-6.

[15.] NOVOTNÝ, Jan, Pavel VÍTEK a Luboš PETRUŽELKA. Klinická a radiační onkologie pro praxi. Praha: Triton, 2005. ISBN 80-7254-736-4.

[16.] MAČÁK, Jiří, Jana MAČÁKOVÁ a Jana DVOŘÁČKOVÁ. Patologie. 2., dopl. vyd. Praha: Grada, 2012. ISBN 978-80-247-3530-6.

[17.] Proton Therapy Center [online]. Praha, 2013 [cit. 2016-05-04]. Dostupné z: http://www.ptc.cz/

[18.] Proton therapy vs. IMRT [online]. In: VARGAS, Carlos. 2008 [cit. 2016-05-01]. Dostupné z: http://www.ptcog.ch/archive/conference_p&t&v/PTCOG47/presentations/4_Meeting_Thursday/CVargas.pdf

[19.] Varian medical system: IMPT – Intensity Modulated Proton Therapy. Varian medical system [online]. United States [cit. 2016-04-19]. Dostupné z: https://www.varian.com/oncology/treatment-techniques/particle-therapy/imp

[20.] Tužkové skenování (Pencil beam scanning) v protonovém centru v Praze. Youtube [online]. 2012 [cit. 2016-04-20]. Dostupné z: https://www.youtube.com/watch?v=RIZQ6GNvrDc

[21.] Protons for Patients at Emory – Cancer Treatment with a Big Cost? Inscripto [online]. 2014 [cit. 2016-04-20]. Dostupné z: http://www.inscripto.org/#!Protons-for-Patients-at-Emory-Cancer-Treatment-with-a-Big-Cost/cb8y/561e765c0cf2c6c643744723

[22.] ZHANG, Xiaodong, Yupeng LI, Xiaoning PAN, Radhe MOHAN, Ritsuko KOMAKI, James COX, Joe CHANG a Xiaoqiang LI. Intensity-Modulated Proton Therapy Reduces Normal Tissue Doses Compared with Intensity-Modulated Radiation Therapy or Passive Scattering Proton Therapy and Enables Individualized Radical Radiotherapy for Extensive Stage IIIB Non-Small Cell Lung Cancer: A Virtual Clinical Study. In: PMC National Institutes of health [online]. US National Library of Medicine, 2009 [cit. 2016-04-20]. Dostupné z: http://www.ncbi.nlm.nih.gov/pmc/articles/PMC2868090/

[23.] KRUNTORÁDOVÁ, Klára a Tomáš DOLEŽAL. Protonová terapie v léčbě nádorových onemocnění: HTA report. In: IHETA: Institut pro zdravotní ekonomiku [online]. 2013 [cit. 2016-04-30]. Dostupné z: http://www.iheta.org/p42-protonova-teorie-hta-report

[24.] Brain Tumors. Chicago proton center [online]. Northwestern Medicine, 2016 [cit. 2016-04-24]. Dostupné z: http://www.chicagoprotoncenter.com/tumors-treated/brain-tumors

[25.] PETERA, Jiří. PTC [online]. In: . SROBF [cit. 2016-04-25]. Dostupné z: www.srobf.cz/dokumenty/PTC.doc

[26.] Proton therapy for Craniopharyngioma in children. Oncolink [online]. University of Pennsylvania [cit. 2016-04-27]. Dostupné z: https://www.pinterest.com/pin/546061523539010900/?from_navigate=true

[27.] Cyklotron. Geocaching [online]. Slovensko, 2016 [cit. 2016-04-28]. Dostupné z: https://www.geocaching.com/geocache/GC2PF7P_cyklotron-cyclotron?guid=d5ebb81a-dc01-4293-baba-95d0f903271d

[28.] ZITTERBART, Karel, Zdeněk PAVELKA a Jana ZITTERBARTOVÁ. Medulloblastom: nejčastější zhoubný nádor mozku u dětí [online]. In: . Klinika dětské onkologie LF a MU Brno, 2010 [cit. 2016-04-30]. Dostupné z: www.onkologiecs.cz/pdfs/xon/2010/04/11.pdf

[29.] TNM klasifikace zhoubných novotvarů. In: Linkos [online]. 2011 [cit. 2016-04-30]. Dostupné z: http://www.linkos.cz/klasifikace-a-ciselniky/tnm/

[30.] Rentgenové záření. In: Fyzika v moderním lékařství [online]. 2016 [cit. 2016-05-04]. Dostupné z: http://cz7asm.wz.cz/fyz/index.php?page=pioza

[31.] ULLMANN, Vojtěch. Aplikace ionizujícího záření: jaderné a radiační metody. In: AstroNuklfyzika [online]. Klinika nukleární medicíny FNsP Ostrava-Poruba [cit. 2016-05-04]. Dostupné z: http://astronuklfyzika.cz/JadRadMetody.htm#HadronTerapie

[32.] Tungsten Alloy Collimator. In: China Tungsten Online [online]. China, 2014 [cit. 2016-05-05]. Dostupné z: http://www.tungsten-bar.com/collimator.html

[33.] Discrete Spot Scanning. In: Hitachi: Inspire the Next [online]. Hitachi, 2016 [cit. 2016-05-05]. Dostupné z: http://www.hitachi.com/products/power/PBT/products/scan.html

[34.] VAŇÁSEK, Jaroslav. Principy protonové terapie. In: Zdravotní medicína [online]. Pardubická krajská nemocnice, 2012 [cit. 2016-05-05]. Dostupné z: http://zdravi.euro.cz/clanek/priloha-lekarske-listy/principy-protonove-terapie-463619

[35.] KOLARZOVÁ, Magdalena. Zobrazovací techniky v radioteapii. Brno, 2013. Bakalářská práce. Masarykova Univerzita. Vedoucí práce MUDr. Hana Doležalová, Ph. D.

[36.] PAGANETTI, Harald. Proton therapy physics. Boca Raton, FL: CRC Press, c2012. Series in medical physics and biomedical engineering, 20. ISBN 1439836442.

Seznam symbolů a zkratek

AYA	Adolescent and Young Adults
CBCT	Cone Beam Computed Tommography
CNS	centrální nervová soustava
CSI	kraniospinální osa
CT	Computed Tomography
CTV	Clinical Target Volume
EBV	virus Epstein- Baarové
EPID	Electronic Portal Imaging Device
ESFT	nádory ze skupiny Ewingeova sarkomu
GTV	Gross Target Volume
ICRU	The International Commision on Radiation Units and Measurments
IFRT	Involved Field Radiation Therapy
IGRT	Image Guided Radiation Therapy
ICHS	Ischemická choroba srdeční
IM	Internal Margin
IMPT	Intensity Modulated Proton Therapy
IMRT	Intensity Modulated Radiation Therapy
MLC	Multileaf Collimator
MRI	Magnetic Resonance Imaging
OSA	Osteosarkom
PNET	primární neuroendokrinní nádor
PSPT	Passive Scattering Proton Therapy
PTV	Planning Target Volume
SM	Set-up Margin
STS	sarkomy měkkých tkání
TNM	klasifikace zhoubných novotvarů
WHO	World Health Organisation

Seznam obrázků

Obr. 1: Zobrazení cílových objemů v radioterapii [35] 16
Obr. 2: Leukokorie u retinoblastomu oka [11] 27
Obr. 3: Schéma cyklotronu [28] 44
Obr. 4: Beam Transport System v protonovém centru v Praze [17] 45
Obr. 5: Cyklotron Proteus 235 v protonovém centru v Praze [17] 45
Obr. 6: Braggův peak [17] 46
Obr. 7: Grafické zobrazení Braggovy křivky a její princip u protonové terapie [31] 47
Obr. 8: Princip tvarování MLC [32] 48
Obr. 9: Princip PBS [20] 49
Obr. 10: Rozdíl v rozložení dávky u IMRT a IMPT [21] 50
Obr. 11: Rozdílná dávková distribuce u uniformního svazku záření (vpravo) a ozáření pomocí techniky IMPT (vlevo) [33] 50
Obr. 12: Rozdílně dávkové rozložení v okolních zdravých tkáních [24] 52
Obr. 13: Rozdíly plánů IMRT vs. IMPT u toho samého pacienta[22] 53
Obr. 14: Fixace dětského pacienta pomocí 5-bodové obličejové masky [26] 58
Obr. 15: Plánovací protokol na ozáření kraniospinální osy u meduloblastomu 59
Obr. 16: Plánovací protokol na dosycení zadní jámy lební u meduloblastomu 60
Obr. 17: Plánovací protokol pravé orbity u retinoblastomu 61
Obr. 18: Eye beam room [34] 61
Obr. 19: Plánovací protokol dívky s onemocněním Hodgkinova lymfomu 62

Seznam tabulek

Tab. 1: Rozdíly u nádorů dětského a dospělého věku [1] 17
Tab. 2: Incidence nádorů dětského věku [2] 19
Tab. 3: Relativní incidence a obvyklá věková manifestace nejčastějších nádorů CNS dětí [2] 21
Tab. 4: Changova klasifikace meduloblastomu [8] 24
Tab. 5: Klasifikace neuroblastomů (INSS) [4] 28
Tab. 6: Staging nefroblastomu (dle americké National Wilms´Tumor Study) [2] 31
Tab. 7: Přežití dle klinického stadia u adenokarcinomu ledvin [13] 38
Tab. 8: Rozdíly STS dle věku [13] 41
Tab. 9: Finanční náklady u některých nádorů podle typu léčby a frakcionace [23] 54
Tab. 10: Inkrementální analýza nákladů a přínosů (dětský meduloblastom) [23] 54